Vom Leuchtschirm zum Bildschirm

Die Chronik des Oldenburger Röntgeninstituts Dr.med. Kuhn

Eine Festschrift zum 50-jährigen Jubiläum, Oldenburg 2000

2. überarbeitete Auflage, Oldenburg 2007

Widmung

Zur Erinnerung an meinen Vater Walter Kuhn.
Für meine Mutter Gertrud, meine Frau Michaela
und meine Kinder Annekatrin und Stefan,
sowie für Gabriele und Hans-Joachim Steen.

Vom Leuchtschirm zum Bildschirm

Die Chronik des Oldenburger Röntgeninstituts Dr.med. Kuhn

Liebe Kolleginnen und Kollegen, liebe Freunde!

Dieses Jahr 2000 hat als Jubiläumsjahr für mich eine besondere Bedeutung, wie Sie anhand der vorliegenden Chronik vielleicht erahnen können. Seit über einem Jahr habe ich an der 50-jährigen Geschichte unseres Instituts gearbeitet, habe recherchiert, Fotos und Dokumente zusammengetragen. Ich habe mir viel Zeit genommen und auch die Kosten waren nicht unerheblich.

Ich möchte Ihnen das vorliegende Exemplar als Geschenk überreichen und dies gleichzeitig zum Anlass nehmen, Sie um eine Spende zu bitten. Die Förderung der unten aufgeführten Einrichtungen liegt mir dabei besonders am Herzen, dient sie doch dem Wohle unserer Patienten bzw. wissenschaftlicher Gesellschaften, die sich um die Aus- und Weiterbildung von Radiologen bemühen.

Fritz Kuhn

Danke!

Regionales Tumorzentrum Weser-Ems e.V.
Das Tumorzentrum mit Sitz in Oldenburg setzt sich für die Verbesserung der medizinischen Versorgung von Krebspatienten, sowie der psychosozialen Betreuung von Betroffenen im Weser-Ems-Raum ein.

Spendenkonto:
Regionales Tumorzentrum Weser-Ems e.V.
Bremer Landesbank
BLZ 290 500 00 · Konto 300 3178 000
Stichwort: 50 Jahre Röntgeninstitut

Röntgengesellschaft von Niedersachsen, Bremen und Sachsen-Anhalt e.V.
– Hans Meyer Stipendium-

Stadtsparkasse zu Stade
BLZ 241 510 05 · Konto 17962
Stichwort: 50 Jahre Röntgeninstitut

Akademie für Fort- und Weiterbildung in der Radiologie
61283 Bad Homburg, Postfach 13 36

Commerzbank Neu-Isenburg
BLZ 500 400 00 · Konto 403 268 602
Stichwort: 50 Jahre Röntgeninstitut

Verein zur Förderung der Radiologie e.V.
H.-R.-Feindt-Gesellschaft
Vorsitz: Dr. Otto Pohlenz,
Huusbarg 63b, 22359 Hamburg

Vereins- und Westbank Hamburg
BLZ 200 300 00 · Konto 53 00 900
Stichwort: 50 Jahre Röntgeninstitut

6 **Vorwort**
von Dr. Otto Pohlenz

8 **Einleitung**

10 **Das Jahrhundert der Röntgenstrahlen**
Wichtige Entwicklungsstadien der Radiologie

16 **Walter Kuhn: »Röntgen mit besonderer Liebe …«**
Werdegang eines Facharztes für Röntgenheilkunde

22 **»Vor allem Zähne …«**
Das erste private Röntgeninstitut in Oldenburg

25 **»Endlich eine Wohnung und Platz für neue Geräte …«**
Erweiterung der Praxis und Einführung der Bestrahlung

29 **Werden die neuen Methoden angenommen?**
Gründung einer Gemeinschaftspraxis mit Fritz und Michaela Kuhn

36 **»Lebensstellung gesucht …«**
Dr. Steen als Partner

40 **»Wir haben einfach angefangen …«**
Enormer Fortschritt und Abenteuer zugleich:
Einführung der Kernspintomographie

60 **»Generationswechsel in der Diagnostik«**
Neue Methoden in der Nuklearmedizin und
endlich Computertomographie

67 **Wir sind alle gern dabei!**

69 **Fortschritte in der radiologischen Diagnostik:**
50 Jahre Radiologie in Bildern
70 Skelettdiagnostik
72 Wirbelsäulen-Diagnostik
76 Gelenkdarstellung
78 Hirn- und Schädeldiagnostik
82 Lungendiagnostik
84 Leber- und Gallenwegsdiagnostik
86 Nierendiagnostik
90 Schilddrüsendiagnostik
92 Mammographie
94 Herzdiagnostik
96 Gefäßdiagnostik

98 **Das Röntgeninstitut der Zukunft**
Perspektiven für ein Institut für bildgebende Verfahren

Anhang
102 Veröffentlichungen und Vorträge aus dem Institut
103 Textnachweise
104 Bildnachweise und Impressum

Von der Praxis zum Institut – 50 Jahre einer bemerkenswerten Geschichte.

Vorwort von Dr. Otto Pohlenz zum Jubiläum des Instituts 2000

Nur wenige unserer im aktiven Berufsleben stehenden Collegen werden sich der Zeit erinnern, in der Walter Kuhn im Alter von 46 Jahren seine Röntgenpraxis in Oldenburg eröffnete. Sein Sohn Fritz schildert in dieser Festschrift eindrucksvoll die technischen, medizinischen, wirtschaftlichen und privaten Voraussetzungen, unter denen diese Praxisgründung 1950 stattfand.

Für einen heute in Praxis oder Klinik tätigen Radiologen erscheint es unvorstellbar, dass man eine Fachpraxis ins Leben ruft und diese mit nur einem Röntgenapparat (alter Bauart) betreibt. Die Praxis lief langsam an, man wusste gar nicht, wie die Kuhns damals überleben konnten, sie wird aber dennoch in wenigen Jahren zum Erfolg. Dies alles vollzog sich unter Lebensbedingungen, die heute einem Abenteuer gleichkommen. Das gesamte Familienleben ordnete sich dem »Unternehmen Röntgenpraxis« unter. Es war die Zeit kurz nach der Währungsreform und des Wiederaufbaus, es herrschte Aufbruchstimmung. Privates Kapital bestand zur Hauptsache aus Kenntnissen, Fleiß und dem eisernen Willen, den verlorenen Krieg und seine Folgen zu überwinden. Das Leben musste noch einmal begonnen werden. Heute würden Berater von Bank und Wirtschaft einem 46-jährigen Gründer einer Fachpraxis wahrscheinlich klarmachen wollen, dass sich ein solches Unternehmen nicht mehr rentiere.

Walter Kuhn aber muss begeistert, wenn nicht gar besessen gewesen sein von der Idee, ein selbstständig tätiger, im klinischen Konsiliarauftrag handelnder Radiologe zu sein. Durch seine hervorragende und umfassende klinische und radiologische Ausbildung hatte er die Voraussetzungen für die Lösung dieser Aufgabe geschaffen, Unternehmergeist und Mut brachte er offenbar in seinen Genen mit. Schon als niedergelassener Arzt verfügte er über eine Röntgenkugel, damals sicher etwas Besonderes. Er muss die Bedeutung der Bilder für die ärztliche Diagnostik früh erfahren und erkannt haben, um den hier geschilderten, mühsamen Weg so konsequent und so erfolgreich zu beschreiten.

Das für die deutsche Radiologie so bedeutsame Treffen im Mai 1947 in Bevensen, an dem Kuhn von der sogenannten »SBZ« aus teilnahm, war sicher ein wichtiger Meilenstein auf seinem Weg. Hier kam der erste Kontakt zwischen dem Hause Kuhn und dem AK St. Georg in Hamburg zustande. Kuhn erlebte H. Holthusen und war von ihm und seiner Arbeit beeindruckt. Später, in den 60er Jahren und danach, haben sich Verbindungen und berufliche Kontakte zwischen dem Schüler Holthusens, H.-R. Feindt – damals Chef der Röntgenabteilung St. Georg – und Walter Kuhn entwickelt, die u.a. wohl auch dazu führten, dass der zweite Sohn der Familie, Fritz Kuhn, nach St. Georg kam, um hier seine Weiterbildung zum Facharzt für Radiologie zu erfahren.

Fritz Kuhn war fünf Jahre an dem Institut tätig. In der Zeit von 1967 bis 1972 waren wir dort gemeinsam Assistenzärzte, später Oberärzte. Aus dieser Zeit stammt unsere persönliche Beziehung zueinander.

In St. Georg erwarb Fritz Kuhn das Rüstzeug, um zusammen mit seiner Frau Michaela das zu vollenden, was sein Vater 1950 begonnen hatte. 1972 gingen beide nach Oldenburg, um zusammen mit dem Vater eine Gemeinschaftspraxis zu betreiben. In wenigen Jahren wurde aus der Ein-Mann-Praxis ein Institut modernen Zuschnitts, welches Jahr um Jahr unter großem persönlichen und materiellen Einsatz erweitert und den technischen Entwicklungen und medizinischen Anforderungen angepasst wurde. Auch in dieser Phase prägten Unternehmergeist, Mut zum Risiko und das Gespür für wichtige zukünftige Entwicklungen den Geist des Instituts. 1975 zog sich der Senior langsam zurück, mit Dr. Steen wurde ein neuer Partner gefunden.

Diese Gruppe nahm 1983 das erste MR-Gerät Norddeutschlands in Betrieb, immerhin in einer Praxis, die bislang kein CT-Gerät im Einsatz hatte. Mit Recht erwähnt Fritz Kuhn schmunzelnd meine damalige Skepsis gegenüber diesem Schritt. Der Erfolg der Oldenburger auch in dieser Sache hat mich später eines Besseren belehrt. Von besonderer Bedeutung ist sicher die Tatsache, dass damals mit Burckhard Terwey ein Praktiker und Wissenschaftler für die Praxis gewonnen werden konnte. Terwey hat sich für das MR-Geschehen in Deutschland verdient gemacht und blieb bis 1988 in Oldenburg.

Heute, im Jahr 2000 arbeiten am Institut sieben Fachärzte, für junge Collegen besteht hier die Möglichkeit, einen Teil der Weiterbildung zum Facharzt zu erarbeiten. Auf diese Weise ist die Praxis Kuhn und Partner im norddeutschen Raum weit über die Grenzen der Stadt Oldenburg bekannt geworden, ein wichtiger Konsiliarpartner für Kliniken und Praxen.

Im Jahr 2000, zu Beginn eines neuen Jahrhunderts und nach 50 Jahren erfolgreicher Arbeit, begleiten unsere Wünsche, unsere Hoffnungen und unsere Erwartungen dieses Institut bei seinem Schritt in die nächste Epoche. Wünschen möchte man dem Institut und seinen Ärzten, dass weiter so erfolgreich und im Sinne Walter Kuhns klinisch orientierte, bildgebende Diagnostik betrieben wird und werden kann. Dabei kommt die Hoffnung zum Ausdruck, dass auch eine noch so technisiert anmutende ärztliche Arbeit niemals zum Selbstzweck und immer nur zum Wohl der Patienten eingesetzt wird. Hoffen möchte man auch, dass gesundheitspolitische Tendenzen nicht eines Tages dazu führen, dass anerkannt indizierte und notwendige Untersuchungsverfahren nicht mehr die angemessene Bewertung und Honorierung erhalten. Auch das Oldenburger Institut könnte sich dann eines Tages nicht mehr zeitgemäß und wie bisher weiterentwickeln.

Erwartungen richten sich an die Kontinuität der Qualität. Zum Bewahren von Leistung mit Qualität gehören Lehre und Forschung, Aus-, Fort- und Weiterbildung der nächsten Generation. Bis vor wenigen Jahren lag die »Schule der Radiologie« weitgehend in der Hand der klinischen Institute. Sie können zum Teil aus verschiedenen Gründen diesen Auftrag nicht mehr voll erfüllen. Die großen klinischen Abteilungen für Radiologie und Bildgebung arbeiten heute unter erheblichen wirtschaftlichen, personalpolitischen und strukturellen Zwängen. Die großen Praxen können kaufmännisch, organisatorisch und auf personeller Ebene flexibler handeln, stehen aber unter nicht unerheblichem wirtschaftlichen Druck. Es hat sich zwischen diesen beiden Komponenten in der Radiologie ein zum Teil kontraproduktives Konkurrenzdenken entwickelt. In wenigen Jahren sind auch die modernen Großpraxen auf einen qualifizierten Nachwuchs angewiesen, der die begonnene Aufbauarbeit fortsetzt.

Dieser Nachwuchs muss herangebildet werden, eine Aufgabe, der sich bei gleich bleibenden Voraussetzungen auch die Praxen stellen müssen. Trotz des damit verbundenen Aufwands an Personal, Zeit und Geld wird die Gesellschaft das erwarten. Nicht erwartet dagegen werden teleradiologisch vernetzte Monstren oder bildgebende Weltraumstationen ohne menschliche Zuwendung.

Wie vor 50 Jahren muss Diagnostik schnell, schonend, mit modernen Mitteln und klinisch relevant betrieben werden. Das ist nur von fundiert ausgebildeten Ärzten mit umfassenden Kenntnissen und einer einwandfreien ethischen Berufsauffassung zu erwarten. Dem Institut Kuhn Dr. Partner kann man zu seinem bisherigen Erfolg nur herzlich gratulieren, verbunden mit allen guten Wünschen für eine glückliche Hand in der Führung des Betriebes im obengenannten Sinn und für weitere 50 Jahre und noch viele mehr.

Dr. Otto Pohlenz, 2000

Einleitung

Am 8. November 1895 führt der Physiker Wilhelm Conrad Röntgen in seinem Laboratorium in Würzburg ein Experiment durch, das für die Medizin eine neue Ära einleitet. Er entdeckt die Röntgenstrahlung, deren Bedeutung für die medizinische Diagnostik so offensichtlich war, dass ihr Nutzen augenblicklich erkannt wurde. Bilder aus dem Inneren eines lebenden Menschen sind nun möglich – Diagnosestellung und chirurgische Eingriffe werden mit der neuen Technik revolutioniert.

Schon früh spezialisieren sich einige Ärzte auf die Röntgenheilkunde, wie anfangs die Röntgenologie bezeichnet wird. Sie entwickelt sich zu einer eigenständigen medizinischen Fachdisziplin und gehört heute zusammen mit anderen bildgebenden Verfahren zu einem der wichtigsten Diagnoseinstrumente in der Hand des Arztes. Mehr als 100 Jahre nach der Entdeckung der Röntgenstrahlen verdanken Millionen von Menschen ihre Gesundheit der Anwendung radiologischer Methoden.

1950 gründete Walter Kuhn das erste private Röntgeninstitut in Oldenburg. Bis dahin hatte sich die Röntgenologie seit ihrer Entdeckung als wichtige Methode in der Medizin etabliert, dennoch hat Walter Kuhn Pionierarbeit geleistet: Nach dem 2. Weltkrieg fanden Röntgengeräte vorwiegend in Krankenhäusern oder vereinzelt in Allgemeinpraxen Verwendung, jedoch ausschließlich für den eigenen Bedarf. Fachärzte für Röntgenologie, die ihr Wissen und die Behandlungsmöglichkeiten anderen praktischen Ärzten und Fachärzten jedes medizinischen Fachgebiets zur Verfügung stellten, waren nach dem Krieg die Ausnahme. Entsprechend sah 1950 die Situation in Oldenburg aus: Nur die drei Krankenhäuser der Stadt (Pius-Hospital, Evangelisches Krankenhaus und Peter-Friedrich-Ludwig-Hospital) sowie einzelne Arztpraxen verfügten über Röntgengeräte. Wenige Patienten kamen so mit den diagnostischen Möglichkeiten der Röntgenologie in Berührung. Walter Kuhn gehörte somit zu den Ärzten, die seinerzeit das Röntgenverfahren in Oldenburg zur breiten Anwendung in der Alltagsdiagnostik brachten.

1972 wurde das Institut durch Fritz und Michaela Kuhn, Sohn und Schwiegertochter von Walter Kuhn erweitert. Sie führten zum Teil schon sehr früh weitere bildgebende Verfahren ein und entwickelten das Institut bis heute zu einer der führenden privaten radiologischen Einrichtungen in Norddeutschland. Heute kann man auf langjährige Erfahrungen zurückschauen und befindet sich, nicht zuletzt durch den Einsatz neuester Technologien, auf dem modernsten Stand der radiologischen Diagnostik.

Seit dem 1. Januar 2000 nimmt das Röntgeninstitut Kuhn 50 Jahre an der über 100-jährigen Geschichte der Radiologie teil. Ein Datum, das Anlass ist, zurückzuschauen, die Jahre von der Gründung bis heute Revue passieren zu lassen und einen Blick nach vorn zu werfen. »Vom Leuchtschirm zum Bildschirm« erzählt die zum Teil sehr private Geschichte einer modernen Arztpraxis, ein Stück Oldenburger Medizingeschichte und gibt darüber hinaus Einblick in die medizinisch-technische Entwicklung der Radiologie.

Das Jahrhundert der Röntgenstrahlen

Wichtige Entwicklungsstationen der Radiologie

Wie auch andere Experimentalphysiker Ende des vorigen Jahrhunderts, beschäftigte sich Wilhelm Conrad Röntgen mit Kathodenstrahlen. Man erzeugte diese durch elektrische Entladungen, die mit Hilfe eines Ruhmkorffschen Funkeninduktors oder anderen Elektrisiermaschinen im Inneren hoch luftleergepumpter Röhren hervorgerufen wurden. Röntgen bedeckte eine solche Röhre mit einem eng anliegenden Mantel aus Karton und beobachtete in einem abgedunkelten Raum bei jeder elektrischen Entladung das Fluoreszieren eines mit Bariumplatinzyanid angestrichenen Papierschirms. Er folgerte daraus, dass die Fluoreszenz vom Entladungsapparat ausging und bestimmte Strahlen dafür verantwortlich waren. Diese bezeichnete er als X-Strahlen. Er stellte zudem fest, dass die Strahlung verschiedene Materialien durchdringen konnte, aber in unterschiedlichem Grade: Papier sehr stark, Metalle, vor allem Blei, kaum. Doch das Wichtigste an seiner Entdeckung war,

Wilhelm Conrad Röntgen (1845-1923)

Titelblatt von Röntgens berühmter Mitteilung (1895)

EINE NEUE ART

VON

STRAHLEN.

W. RÖNTGEN.

Eines der ersten Röntgenbilder: Die Hand von Bertha Röntgen. Strukturen, die eine unterschiedliche Gewebsdichte aufweisen, werden mittels der Röntgenstrahlen voneinander unabhängig auf einem Fluoreszenzschirm oder einer fotografischen Platte dargestellt. Die Knochen unterscheiden sich in der Dichte stark von den übrigen Körpergeweben, so dass sie schon auf den ersten Röntgenbildern deutlich sichtbar werden.

»C. H. F. Müller«, die Röntgenröhrenfabrik aus Hamburg, hat 1901 in London für die beste Röntgenröhre eine Auszeichnung erhalten.

dass im Gegensatz zu anderen Strahlungen (wie z.B. Licht) X-Strahlen den lebenden Körper durchdringen. Eines der ersten Röntgenbilder erstellte Röntgen im November 1895 von der Hand seiner Frau Bertha, auf dem ihre Knochen deutlich sichtbar waren.

Als Röntgen die Mitteilung über seine Entdeckung (»Eine neue Art von Strahlen«) an die berühmtesten Physiker seiner Epoche schickte, löste er weltweit eine Sensation aus. Da er auf sämtliche Patentrechte verzichtete und in seiner Veröffentlichung genau die Experimentanordnung beschrieb, konnten Interessierte den Versuch selbst nachvollziehen, zumal die erforderlichen Geräte leicht zu beschaffen waren. Noch im Januar 1896 machten sich Ärzte, Physiker und Ingenieure ans Werk und fertigten die ersten Röntgenaufnahmen.
Nach einer Vorführung Röntgens an der Universität Würzburg wurde vorgeschlagen, die Strahlen in Röntgenstrahlen umzubenennen, ein Vorschlag, der dem bescheidenen Physiker selbst nicht behagte. Für seine Entdeckung, deren Wert für die Medizin sogleich erkannt wurde, erhielt Röntgen zahlreiche Ehrungen, 1901 erhielt er, als erster Wissenschaftler der Geschichte den Nobelpreis für Physik.

Der Entdeckung der Strahlen folgten weitere Entwicklungen: Einerseits diagnostische, später therapeutische Anwendungsmethoden, andererseits die technische Ent- und Weiterentwicklung von Röntgengeräten. Schon im Januar 1896 begann die Firma Reiniger, Gebbert und Schall (RGS) in Erlangen mit der Fabrikation von Röntgenanlagen. Die Firma Siemens & Halske in Berlin fertigte ebenfalls Röhren und Apparate und meldete schon bald eine Röhre zum Patent an, in der sich das Vakuum auch nach längerem Gebrauch nicht mehr verminderte. Die moderne medizinisch-technische Abteilung der Siemens AG, die heute weltweit auf dem Gebiet der Radiologie als eine der führenden Firmen gilt, gründete sich auf den Pionierleistungen dieser Firmen. Doch auch andere Betriebe entwickelten und stellten Röntgenröhren, -apparate und -zubehör her: AEG, C. H. F. Müller aus Hamburg, Veifa, Elektrizitätsgesellschaft »Sanitas«, Phönix-Röntgenröhrenfabriken u. v. a.. Bereits vor dem Ersten Weltkrieg etablierte sich die Röntgengeräteindustrie als wichtiger Unternehmenszweig in Europa.

Eine Kathodenstrahlröhre, die Röntgen für seine Versuche verwendete.

Gasgefüllte Röntgenröhre (Ionenröhre), 1926



Drehanodenröhre, 1987
Die abgebildeten Röhren sind im Institut ausgestellt.

Röntgenkabinett der Jahrhundertwende:
Heinrich-Ernst Albers-Schönberg (1865-1921), einer der ersten deutschen Röntgenologen, in seinem Untersuchungszimmer im Hamburger Allgemeinen Krankenhaus St. Georg.
Die Untersuchungsvorrichtung weist noch keinerlei Strahlenschutzvorrichtung für Arzt oder Patientin auf.

Ein Gedenkstein im Garten des AK St. Georg erinnert bis heute an die Röntgenpioniere, die im Umgang mit den Strahlen an den Folgen von Röntgenverbrennungen verstorben sind.

Ärzte waren, nicht zuletzt durch ihre praktischen Erfahrungen, erfolgreich an der Weiterentwicklung der Technik beteiligt, vorwiegend in der Entwicklung von Hilfsgeräten: Die Bucky-Blende, die Kompressionsblende von Albers-Schönberg, das Forsellstativ u. v. m..
Auch in der Entwicklung von Röntgenröhren für Diagnostik und Therapie, sowie Röhren für spezielle Anwendungen haben sie sich verdient gemacht. In diesem Zusammenhang sind Emil Gundlach, Heinrich-Ernst Albers-Schönberg, Henri Chaoul u. v. a. zu nennen.

Allerdings mussten viele dieser Röntgenpioniere, besonders in den ersten Jahren nach der Entdeckung, einen hohen Preis zahlen: Die biologischen Folgen der Strahlung waren damals unbekannt und wurden über lange Zeit falsch eingeschätzt. Häufig erkrankten sie an der durch lange Röntgenbestrahlung hervorgerufenen Radiodermitis, einer schmerzhaften Hautentzündung, andere starben an Krebs und Leukämie. Zahlreiche Ärzte, Krankenschwestern, Ingenieure und Techniker ließen seinerzeit ihr Leben und gingen als Märtyrer in die Medizingeschichte ein. Ein Denkmal im Garten des Allgemeinen Krankenhauses St. Georg in Hamburg erinnert noch heute an die Strahlenopfer jener Tage. Es wurde von dem bekannten Bremer Radiologen Prof. Dr. Hans Meyer gestiftet, der sich u. a. auf dem Gebiet der Strahlentherapie verdient gemacht hat und Ehren- und Gründungsmitglied der Niedersächsischen Röntgengesellschaft war. Noch heute wird in Erinnerung an seine Leistungen jährlich das Hans-Meyer-Stipendium vergeben.

Diese »Strahlenschutzrüstung« hielt Strahlung und Patienten auf Distanz.

Fahrbare Streustrahlenschutzkanzel:
Durch eine Bleiplatte geschützt untersuchte Dr. Kuhn senior sitzend bis 1972 am Durchleuchtungsgerät.

Schon bald nachdem die ersten Erkenntnisse über Strahlenschäden bekannt geworden waren, hatte die Entwicklung von Schutzmaßnahmen hohe Priorität. Man wusste bereits, dass Metalle, vor allem Blei, den Durchtritt der Röntgenstrahlen verhindern bzw. vermindern konnten. Entsprechende Schutzvorrichtungen wurden konstruiert, die zu Beginn noch sehr primitiv waren, doch bald wirkungsvoller wurden. Zudem konnte durch die Entwicklung besserer Röhren und bestimmter Blenden die Streustrahlung herabgesetzt werden, so dass die Strahlenbelastung für das Personal und die Patienten immer geringer wurde. Das Problem ist aber noch immer präsent, obwohl heute moderne Geräte mit einer deutlich geringeren Primärdosis bei hervorragendem Strahlenschutz für Patienten und Personal auskommen: Die Abwägung zwischen Strahlenbelastung und diagnostischem Nutzen stellt sich nach wie vor bei jeder Untersuchung.

Zudem steht die Optimierung der Bildqualität immer noch im Mittelpunkt der Entwicklung, da sie mit der diagnostischen Aussagekraft einhergeht. Sie ist seit damals auf die Weiterentwicklung der Röhren, neuer Durchleuchtungstechniken später mit Bildverstärker-Fernsehkette und einer Verbesserung der Bildverarbeitung zurückzuführen. Während die ersten Röntgenbilder eine Belichtungszeit von mehr als 30 Minuten benötigten, wodurch zum Teil erhebliche Bewegungsunschärfen entstanden, liegen die Aufnahmezeiten heute im Millisekundenbereich. Früher rechnete man in Stunden, heute sind Röntgenbilder innerhalb von wenigen Minuten entwickelt und getrocknet, bei digitaler Aufnahmetechnik sofort verfügbar. Mit der Einführung der ersten Schichtgeräte Anfang der dreißiger Jahre wurde die Bildqualität erneut um ein Vielfaches verbessert. Mit den sogenannten Tomographen können einzelne Schichten des Körpers dargestellt werden, indem darunter- und darüberliegende Organe optisch »verwischt« und so ausgeblendet werden.

Mit der Entwicklung von Röntgenkontrastmitteln wurde eine weitere Diagnostik eröffnet, nämlich die Darstellung der Inneren Organe und der Gefäße. Um die Jahrhundertwende gab es die ersten Versuche zur Darstellung des Magens. Um diesen sichtbar zu machen, wurde Bariumsulfat in Breiform verabreicht. Die ableitenden Harnwege – Nierenbecken, Harnleiter, Harnblase und Harnröhre – konnten ebenfalls schon zu Beginn des Jahrhunderts röntgenologisch sichtbar gemacht werden, wobei die ersten Ergebnisse allerdings noch eher bescheiden waren. Besonders die Fortschritte auf dem Gebiet der wasserlöslichen, gut verträglichen und jodhaltigen Kontrastmittel in den vergangenen 70 Jahren sind gewaltig. Es gibt keinen Stoff, kein Pharmakon in der medizinischen Anwendung, der so oft in so großen Mengen verabreicht wurde, wie die modernen trijodierten, isomolaren Kontrastmittel, und der dabei eine so verhältnismäßig geringe Komplikationsrate aufweist.

Röntgenaufnahme der Lunge:
Besonders zur Bekämpfung der Lungentuberkulose war sie jahrzehntelang in der Reihenuntersuchung unverzichtbar.

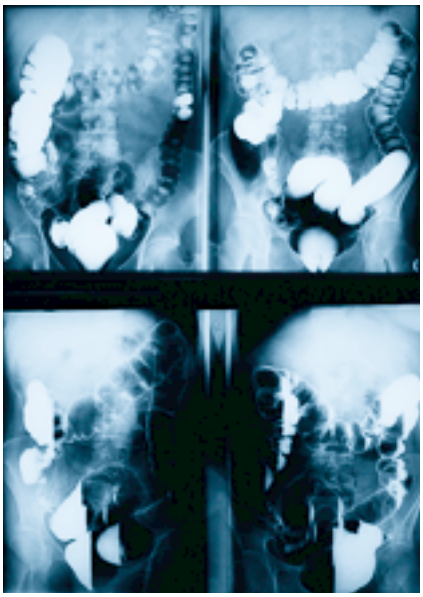

Über viele Jahrzehnte die einzige Methode den Darm sichtbar zu machen:
Dem Patienten wurde für die Untersuchung Barium-Sulfat verabreicht.

Modernes CT-Bild:
Heute wird Barium-Sulfat immer noch zur Markierung des Darms verwendet, allerdings nur, damit sich die Organe besser differenzieren lassen.

Modernes »Röntgenkabinett«: Ein Durchleuchtungsgerät in Digitaltechnik. Die Strahlenbelastung ist für Untersuchende und Patient auf ein Minimum reduziert.

Zu Beginn der 70er Jahre war die Röntgenologie auf nahezu allen Gebieten der Medizin soweit entwickelt, dass sie in der Diagnostik und für die Behandlung nahezu unentbehrlich wurde und man sich außer verbesserten Apparaturen keine weiteren Fortschritte versprach. Doch der Einsatz von Computern veränderte und erweiterte das Spektrum der bildgebenden Diagnostik auf der Basis von Röntgenstrahlung tiefgreifend. Der Weg zur modernen Radiologie wurde geebnet: Als 1972 die ersten Aufnahmen mit einem Computertomographen (CT) vorgeführt wurden, war nicht nur die Fachwelt begeistert. Die CT unterscheidet sich von der konventionellen Röntgenschichtaufnahmetechnik durch ein anderes Prinzip des Bildaufbaus. Es tritt keine Überlagerung der Strukturen aus verschiedenen Tiefen des Objekts auf. Mit ihrer Weiterentwicklung können bis heute, mit entsprechend leistungsfähigen Rechnersystemen, Aufnahmen gemacht werden, die präzise die Knochen- und auch die Weichteilstrukturen sogar im 3-dimensionalen Bild wiedergeben.

Insbesondere die Neuroradiologie hat von der Einführung der Computertomographie profitiert, zudem wurden Organbereiche fassbar gemacht, die bis dahin, ungeachtet aller Bemühungen, nicht dargestellt werden konnten.

Doch auch andere bildgebende Verfahren, die nicht auf die Verwendung von Röntgenstrahlung zurückgehen, wurden für diagnostische Zwecke in der Medizin entwickelt.
Die Diagnostik unter Zuhilfenahme von Radionukleiden findet seit den 50er Jahren Anwendung. Nuklearmedizin bedeutet: Funktions-, Stoffwechsel- und Lokalisationsdiagnostik sowie therapeutische Anwendung mit offenen radioaktiven Substanzen. In der Diagnostik basiert sie hauptsächlich auf dem Prinzip, dem Körper schwach radioaktive Stoffe zuzuführen, wobei deren Eigenschaft, sich in krankhaftem Gewebe anders zu verteilen als im gesunden, dazu dient, krankhafte Prozesse auf sogenannten Szintigrammen sichtbar zu machen. Die Nuklearmedizin ist bis heute besonders für die Funktionsdiagnostik bestimmter Organe unentbehrlich.

Zunächst als Echolot für die Marine im Ersten Weltkrieg entwickelt, wurde der Nutzen des Ultraschalls für die Medizin Ende der 50er Jahre erkannt. Doch erst Anfang der 70er Jahre war die Ultraschalltechnik soweit entwickelt, dass sie sinnvoll in der Diagnostik eingesetzt werden konnte. Inzwischen sind sogenannte Sonographie-Geräte für medizinische Zwecke durch die raschen Fortschritte der Elektronik und Computertechnik so verbessert worden, dass es kaum noch einen Bereich der Organdiagnostik gibt, der mit der Ultraschalltechnik nicht zugänglich ist. Die Motivation für die rasche Entwicklung liegt sicher darin begründet, ein diagnostisches Hilfsmittel zur Verfügung zu haben, das ohne ionisierende Strahlen auskommt.

Als Anfang der 80er Jahre die ersten Kernspintomographen installiert wurden, wurde die Radiologie noch einmal revolutioniert: Ohne ionisierende Strahlung, nämlich mit der Verwendung risikoarmer Magnetfelder in Wechselwirkung mit den magnetischen Eigenschaften der Wasserstoffatome im Körper, werden im Computer Bilder errechnet, die die anatomischen Strukturen des Körpers präzise darstellen können. Die Kernspintomographie hat bereits zahlreiche röntgenologische Verfahren abgelöst, eine Entwicklung, die sicher weiter fortschreitet.

Heute gewinnt das digitale Bild zunehmend an Bedeutung. Die Entwicklung immer schnellerer, leistungsfähigerer und kostengünstigerer Computer mit immer neuer Software prägt gegenwärtig den Fortschritt in der Radiologie, wobei noch immer dieselben Ziele verfolgt werden: Verbesserung der diagnostischen Aussage, Verminderung der Strahlenbelastung und des Untersuchungsrisikos, Beschleunigung der Abläufe bei insgesamt ökonomischen Einsatz. Mit der Verwendung moderner Informations- und Kommunikationstechnologien, der Vernetzung von Kliniken und Praxen beziehungsweise des gesamten Gesundheitswesens kann in Zukunft zur Verbesserung der Krankenversorgung beigetragen werden, bei gleichzeitigen erheblichen strukturellen Veränderungen in der radiologischen Praxis.
Die Kunst des modernen Arztes für bildgebende Diagnostik besteht immer mehr darin, die Methode auszuwählen, die schnell, kostengünstig und schonend die gewünschte Aussage liefert und die Nähe zwischen Arzt und Patient im stetig wachsenden Arsenal technischer Möglichkeiten bewahrt.

Trotz zunehmender Technik in der Medizin:
Die persönliche Betreuung der Patienten darf nicht vergessen werden.

Ultraschall in der Gesundheitsvorsorge:
Wegen der unkomplizierten Handhabung wird die Ultraschalluntersuchung als primärdiagnostische Methode häufig angewendet.
Aus wirtschaftlichen Gründen sollte sie allerdings kritisch eingesetzt werden.

Der Umgang mit schwachradioaktiven Stoffen in der Nuklearmedizin verlangt gegenüber Mensch und Umwelt eine hohe Verantwortung.

Dr. Wittmann
Facharzt für Chirurgie und Röntgenologie
Leitender Arzt
des Knappschaftskrankenhauses
Lauchhammer

Lauchhammer, den 15.X.1932

ZEUGNIS

Herr Dr.med Walter KUHN aus Wuppertal-Barm

bis zum 15.Oktober 1932 an dem von mir ärztlich

sistenzarzt tätig.

gen chirurgischen Material

kenn zu vertiefen. Seine

er nicht nur mit Geschick

kleinen Chirurgie selbstä

gie unter meiner Assisten

und seine sachgemäßen Ano

Fälle ist besonders hervor

harakters unseres Hauses

ten, in welchem chirurgis

ss getrennt werden können,

Kenntnisse in der inneren Medizin nutzbringend zu ve

k dabei eine beachtenswerte Sicherheit in der Indikati-

genannten Grenzfällen erwerben.

Ganz besonderes Interesse widmete er der Diagnostik. Und hier war es in

erster Linie die Röntgendiagnostik, mit der er sich mit besonderer Lieb

beschäftigte. Auf diesem Gebiete war ihm Gelegenheit gegeben, in meiner

großen Röntgenambulanz viel zu sehen und reiche Erfahrungen zu sammeln.

Bei allen seinen Arbeiten bewies er ein dankenswertes Interesse für alle

medizinischen Belange. Sein großer Fleiß und seine sachliche Arbeit sind

Walter Kuhn: »Röntgen mit besonderer Liebe …«

Werdegang eines Facharztes für Röntgenheilkunde

Walter Kuhn
als junger Arzt 1931

Hermann Walter Kuhn, Sohn eines Baumeisters, wird am 3. September 1904 in Wuppertal-Barmen geboren. Im ersten Weltkrieg wird er Vollwaise, dennoch kann er sein Abitur abschließen und anschließend mit Hilfe eines Stipendiums ein Medizinstudium in Jena beginnen. Am 7. Juli 1931 wird ihm nach bestandener Prüfung und Anerkennung eines praktischen Jahres die Approbation als Arzt erteilt. Für seine Dissertation »Zusammenhang zwischen Ernährungsweise und Harnsteinbildung« wird ihm am gleichen Tage die Doktorwürde übertragen.

Zunächst tritt Dr. Walter Kuhn in Velberg im Rheinland die für seine ärztliche Laufbahn notwendige Stelle als Medizinalassistent für den Bereich der Inneren Medizin an. Seine chirurgische Ausbildung absolviert er im Knappschaftskrankenhaus in Lauchhammer in der Niederlausitz. Das kleine Betriebskrankenhaus

Das Verlobungspaar
Gertrud Fickartz
und Walter Kuhn, 1933

bei Dresden verfügt über eine größere Röntgenambulanz, der Walter Kuhn besondere Aufmerksamkeit schenkt. Der leitende Arzt, der Chirurg und Röntgenologe Dr. Wittmann, bescheinigt seinem Assistenzarzt: *»Ganz besonderes Interesse widmete er der Diagnostik. Und hier war es in erster Linie die Röntgendiagnostik, mit der er sich mit besonderer Liebe beschäftigte. Auf diesem Gebiete war ihm Gelegenheit gegeben, in meiner großen Röntgenambulanz viel zu sehen und reiche Erfahrungen zu sammeln…«*

Im Oktober 1932 erhält Walter Kuhn die Gelegenheit, für ein Jahr ins Ausland zu gehen. Ein Schritt, der ihm nicht leicht gefallen sein dürfte, obwohl es Herausforderung und Abenteuer zugleich ist: Immerhin hat der junge Arzt gerade in Lauchhammer seine spätere Frau Gertrud kennengelernt. Dennoch tritt er die Stelle in der Chirurgischen Abteilung des German Hospitals in London als Hausarzt an. Auf der kleinen Unfallstation hat er Gelegenheit, sich in der Röntgendiagnostik weiterzubilden. Er arbeitet zum großen Teil selbständig, diagnostiziert und versorgt Frakturen, operiert dringende Fälle.

Zurück in Deutschland, heiratet Walter Kuhn Gertrud Fickartz. Gemeinsam lassen sie sich in Penig, einer Kleinstadt bei Chemnitz in Sachsen nieder, wo er als praktischer Arzt eine eigene Praxis eröffnet.

Schon bald legt sich Walter Kuhn einen eigenen ersten Röntgenapparat zu – seinerzeit sicher eine Ausnahme und für eine kleinstädtische Arztpraxis durchaus nicht üblich. Es handelt sich um ein Gerät der Berliner Elektrizitätsgesellschaft »Sanitas«, die schon vor dem Ersten Weltkrieg namhafter Hersteller für Röntgengeräte ist. Die sogenannte Röntgenkugel ist aus heutiger Sicht ein einfaches Gerät, doch für damalige Verhältnisse optimal ausgestattet: Eine Art Multifunktionsgerät mit Fluorenszensschirm zur Durchleuchtung, mit Zusatzvorrichtungen zur Erstellung von Röntgenbildern und zum Röntgen der Zähne. Mit einem Universalstativ konnten Patienten im Stehen wie im Liegen untersucht werden.

Walter Kuhns erstes Universal-Röntgengerät in der Peniger Allgemeinpraxis war noch bis in die 70er Jahre als »Zahngerät« im Institut in Gebrauch.

Wohnhaus mit Arztpraxis in Penig.
Im Anbau rechts ist Walter Kuhns erste Praxis untergebracht.

III
PARTICULARS OF DISCHARGE
Entlassungsvermerk

THE PERSON TO WHOM THE ABOVE PARTICULARS REFER
Die Person auf die sich obige Angaben beziehen
WAS DISCHARGED ON (Date) 19 DEC 45 FROM THE* MARINE
wurde am (Datum der Entlassung) vom/von der* entlassen

RIGHT THUMBPRINT
Abdruck des rechten Daumens

CERTIFIED BY
Beglaubigt durch
OFFICIAL EMBOSSED SEAL
OFFICER COMMANDING
DCD

NAME, RANK AND APPOINTMENT OF ALLIED DISCHARGING OFFICER IN BLOCK CAPITALS K. GARLAND CAPT.
Amtliches Einprägungssiegel

* INSERT "ARMY", "NAVY", "AIR FORCE", "VOLKSSTURM", OR PARA-MILITARY ORGANIZATION, e.g. "K.A.D.", "N.S.F.K.", etc.
Wehrmachtteil oder Gliederung der die Entl. ausstellt, z.B. "Heer", "Kriegsmarine", "Luftwaffe", "Volkssturm", "Waffen SS", oder "K.A.D.", "N.S.F.K.", usw.

14. JAN 1946

in die Heimgang der Kriegsgefangenen.
22.1.46

2. JUL 1947
2. JUL 1948

15. JAN 1947
11. FEB 1947
22. APR 1947
9 OKT 1948

Entlassungspapiere
aus englischer Gefangenschaft.

Stabsarzt Kuhn 1940 auf Urlaub mit Sohn Fritz.

1940 wird Dr. Walter Kuhn als Stabsarzt zur Kriegsmarine eingezogen. Zunächst in verschiedenen Marinelazaretten in Deutschland stationiert, wird er 1942 nach Norwegen abkommandiert. Er ist auf verschiedenen Sanitätsschiffen im Einsatz und arbeitet nebendienstlich in der Röntgenabteilung des Marine-Lazaretts Bergen. In Norwegen gibt es kaum Kampfhandlungen, so dass zu seinen Patienten weniger Schwerverwundete gehören. Vielmehr ist er zur Versorgung von Marineteilen ohne Sanitätsoffizier im Einsatz. Seine Patienten sind kranke Soldaten, die vor Ort der Hilfe eines Allgemeinmediziners bedürfen. Gegen Kriegsende erhält die Marine Order, Flüchtlinge aus Ostpreußen aufzunehmen und über die Ostsee nach Deutschland zu bringen. Zahlreiche Kriegsschiffe werden damals noch von den Alliierten versenkt. Walter Kuhn hat Glück. Das Lazarettschiff, auf dem er stationiert ist, die »Monte Rosa«, übersteht die letzten Kriegstage.

Weihnachten 1945: Walter Kuhn wird als Lagerarzt aus englischer Gefangenschaft entlassen und kehrt zu seiner Frau Gertrud und den Kindern Dieter, Fritz und Hella nach Penig zurück. Seine Praxis findet er nach fünf Jahren so vor, wie er sie verlassen hatte. Er nimmt seine Arbeit wieder auf und kann zudem endlich seine Ausbildung zum Facharzt beginnen, die ihm durch den Krieg lange verwehrt blieb.

Zum Abschied schenkt Prof. Dr. Lahm seinem »Assistenzarzt« Walter Kuhn den Röntgenatlas.

Zwei Wochen bevor er seine Stelle als Assistenzarzt in Chemnitz antritt, hat Walter Kuhn Gelegenheit, mit den führenden Röntgenologen jener Tage zusammenzukommen. Gemeinsam mit seinem zukünftigen Chefarzt Prof. Dr. Lahm nimmt er vom 14. bis 18. Mai 1947 am 1. Treffen Deutscher Radiologen nach dem Krieg in Bevensen in der Lüneburger Heide teil. Neben 150 weiteren, zum Teil sehr namhaften Röntgenologen, seien hier vor allem Prof. Holthusen (Hamburg), Nachfolger des Röntgenpioniers Albers-Schönberg und W. Friederich, letzter Schüler Röntgens erwähnt. Das Treffen ist der Beginn der Reorganisation deutscher Radiologen. Durch den Krieg waren nicht nur zahlreiche medizinische Einrichtungen zerstört, sondern auch der Zusammenbruch der Deutschen Röntgengesellschaft bewirkt worden, so dass ein fachlicher Austausch auf nationaler Ebene nicht mehr stattfand. Auf dem Treffen werden erste zentrale Arbeitsausschüsse gebildet, wobei zunächst der Schwerpunkt in der Material- und Apparatebeschaffung besteht.

Am 1. Juni 1947 tritt Dr. Walter Kuhn im Röntgeninstitut Chemnitz, einer Einrichtung der Sozialversicherungsanstalt Sachsen, eine Stelle als Assistenzarzt an und beginnt damit seine Ausbildung zum Facharzt für Röntgenheilkunde.
In zweieinhalb Jahren erwirbt er in der Spezialklinik unter Prof. Dr. Lahm gründliche Kenntnisse in der Röntgendiagnostik innerer Organe und des Skeletts. Darüber hinaus umfasst die Ausbildung die Röntgentherapie, damals neben operativen Eingriffen einzige wirksame Methode der Tumorbehandlung.

Lehrer von Walter Kuhn: Prof. Dr. Lahm

Gertrud Kuhn erinnert sich:
»Wir haben damals viel aufgeben müssen!« (1999)

Fast zeitgleich mit Beginn seiner Facharztausbildung plant Walter Kuhn, der sowjetisch besetzten Zone den Rücken zu kehren. Für sich und seine Familie sieht er dort keine Zukunft. Vor allem für die Kinder ist eine gute Schulausbildung nicht gesichert: Der ältere Sohn Dieter wird in Rochlitz gerade noch auf der höheren Schule zugelassen, dem jüngeren Sohn Fritz und Tochter Hella jedoch wird dieses Recht verwehrt. Tatsächlich hängt der Sprung auf die Oberschule nicht nur von den Zeugnisnoten, sondern vor allem von der proletarischen Herkunft der Eltern ab. Dem Akademiker Kuhn soll reichen, dass eines seiner Kinder die Oberschule absolvieren darf. Den Kindern eine gute Ausbildung garantieren: Grund genug für die Familie, Sachsen zu verlassen und im Westen eine neue Existenz aufzubauen.

Die Familie plant, sich in Oldenburg niederzulassen. Gertrud Kuhn stammt aus Oldenburg, noch immer leben hier einige Verwandte von ihr. Mehrfach reist sie mit ihrem Mann dorthin, um den Umzug vorzubereiten: Die Familie braucht eine Wohnung, Praxisräume müssen beschafft und Kontakt zur Ärztekammer sowie zur kassenärztlichen Vereinigung hergestellt werden.
Die Vorbereitungen zur Flucht finden heimlich statt. Jeder Fluchtversuch ist strafbar, für Reisen innerhalb und zum Grenzübertritt werden Passierscheine benötigt. Kontrollen durch Polizei und russische Grenzsoldaten sind an der Tagesordnung. Doch Dr. Kuhn hat im Chemnitzer Röntgen-Institut Verbündete. Immer wieder erhält er, trotz seiner Stellung als Arzt, Reparatur- und Lieferaufträge für medizinisches Gerät und damit den begehrten Passierschein in den Westen. So soll er mal neue Röntgenröhren von Siemens-Reiniger aus Erlangen abholen, mal Medikamente aus Kiel. Seine Frau Gertrud fährt als Begleitung mit dem Argument mit, bei einem Unfall helfen zu können. Auf diesem Wege nimmt das Ehepaar schon einiges an persönlichen Gegenständen, Möbel, Hausrat und Praxisinventar mit nach Oldenburg. Ein riskantes Verhalten: Eine Durchsuchung der Transporte hätte anhand der »Beiladung« unweigerlich zu einem Scheitern des gesamten Vorhabens geführt.

Fluchtvorbereitungen:
Ehepaar Kuhn mit Hella und Fritz

Es ist eine Zeit voller Anstrengungen für die Familie. Neben der Facharztausbildung führt Walter Kuhn die Praxis weiter. Täglich pendelt er mit dem Motorrad zwischen Chemnitz und Penig, während seine Frau Gertrud nach und nach die Wohnung auflöst und den Umzug vorbereitet. Um so größer ist die Erleichterung, als Walter Kuhn am 11. November 1949 endlich seine Anerkennung zum Röntgenfacharzt erwirbt und so dem endgültigen Grenzübertritt nichts mehr im Wege steht. Derweil wird die Lage in Penig immer bedrohlicher. Die häufigen Reisen fallen zunehmend auf, immer wieder wird die Familie von allen Seiten auf eine Flucht angesprochen. Als eine Krankenschwester aus der Chemnitzer Röntgenklinik Gertrud Kuhn vor einer möglichen Durchsuchung warnt, muss schnell

Ehepaar Kuhn
in jungen Jahren.

gehandelt werden. Bei Nacht und Nebel flieht die Familie aus der gerade gegründeten DDR. Dabei werden noch die letzten verbleibenden Habseligkeiten, vor allem der »Sanitas«-Röntgenapparat, über die Grenze nach Oldenburg geschafft. Zurück bleiben Freunde, Patienten und das leere Haus.

Нач. Управления
СВА
Земли Саксония
Der Leiter der Verwaltung
der SMA LS
Nr. 1
„9" Ноября 1949 г.
ПРОПУС
Passierschein
Г-ну
Herrn
Проживающему
Wohnhaft
Разрешен проезд в город
Wird die Fahrt genehmigt nach
На автомашине №
Mit dem Fahrzeug Nr.
Цель поездки
Zweck der Reise
Срок действия пропуска по:
Gültigkeitsdauer des Passierscheines:
1949 г.

Passierschein durch die Westzone:
Zweck der Reise »dienstlich«, 1949.

Röntgen-Institut Chemnitz
der Sozialversicherungsanstalt Sachsen
Fernruf 45505
Postscheckkonto: Leipzig Nr. 6498
Sächsische Landesbank, Chemnitz
Konto 115084
A. Z. K / Au

Chemnitz, den 19. Sept
Nordstraße 27

Firma
Siemens-Reinig
Aktiengesellschaft
Erlangen

Betr.: Reparaturauftrag

Im August dieses Jahres übersandten wir Ihnen durch Vermittlun
Ingenieurs Weiser, Plauen, im Interzonenverkehr
1 Tuto-Haube mit
9 Meter Hochspannungskabel,
nachdem diese unmittelbar zuvor von Ihrem Werk an uns geliefer
Beim Einbau hatte sich bekanntlich herausgestellt, daß die Tut
Bruch gegangen war, so daß wir leider unser Chaul-Gerät wieder
setzen mußten. Infolge außerordentlich starkem Patientenanfalles für das
Gerät sind wir dringend daran interessiert, dasselbe wieder in Betrieb nehmen
zu können.
Um das Risiko eines nochmaligen, unkontrollierten Transportes zu vermeiden,
haben wir den Volontärarzt unseres Institutes,
Herrn Dr. med. Kuhn, Penig i. Sa.,
mittels Personenkraftwagens in Ihrem Werk abzuholen.

Walter Kuhn mit seinen Söhnen und Neffen im Garten der Kaiserstraße: Dieter Kuhn, Hermann Schneider, Walter Kuhn, Fritz Kuhn und Fritz Schneider (von links).



Kaiserstraße 18: Die Praxisräume werden mit Familie Reimann und dem Bauunternehmen Schomburg und Co. geteilt.

»Vor allem Zähne …« Das erste private Röntgeninstitut in Oldenburg

Am Neujahrstag 1950 wird das Röntgeninstitut Dr. med. Kuhn gegründet. Die Praxisräume werden im Erdgeschoss des Hauses Kaiserstraße 18 im Oldenburger Bahnhofsviertel gemeinsam in einer Wohnung mit dem noch heute existierenden Bauunternehmen Schomburg und Co. eingerichtet. Mit etwa 40.000 Flüchtlingen, war im Nachkriegs-Oldenburg nur schwer eine Wohnung zu finden. Darum müssen die Praxisräume gleichzeitig als Wohnung genutzt werden: Das Wartezimmer ist Wohnzimmer, die Dunkelkammer Badezimmer. Tagsüber wird geröntgt, nachts auf Klappbetten im Behandlungsraum geschlafen.

Die erste Patientin wird am Montagmorgen untersucht. Am 2.1.1950 läßt sich Frau Marie S., wohnhaft im Vahlenhorst in Oldenburg, den Unterkiefer röntgen.

Tatsächlich werden in der ersten Zeit am häufigsten Zähne geröntgt – ein Zeichen für die damals geringe Verbreitung der Röntgenologie in der Alltagsdiagnostik. Der Zugriff auf ein Röntgengerät muss seinerzeit für die Zahnmediziner in Oldenburg, aber auch für die Patienten ein enormer Fortschritt gewesen sein. Zwar wurden Patienten auch ohne Röntgenbild fachgerecht behandelt, doch oft wusste der Zahnarzt erst nach dem Aufschneiden, Bohren oder gar Ziehen, welche Erkrankung vorlag. Mit einem Röntgenbild konnte eine gesicherte Diagnose im Vorfeld gestellt und ein gezielter Eingriff vorgenommen werden.

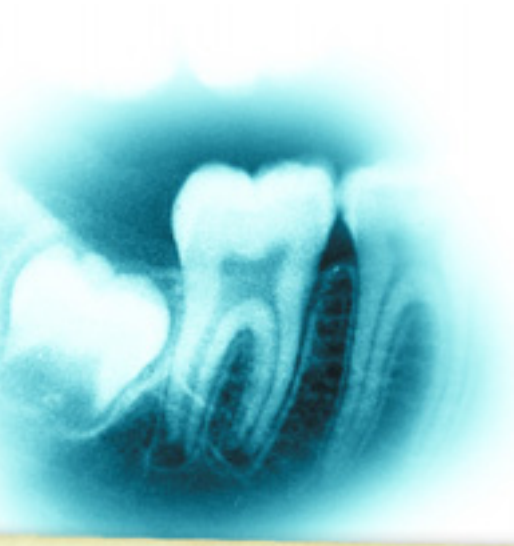

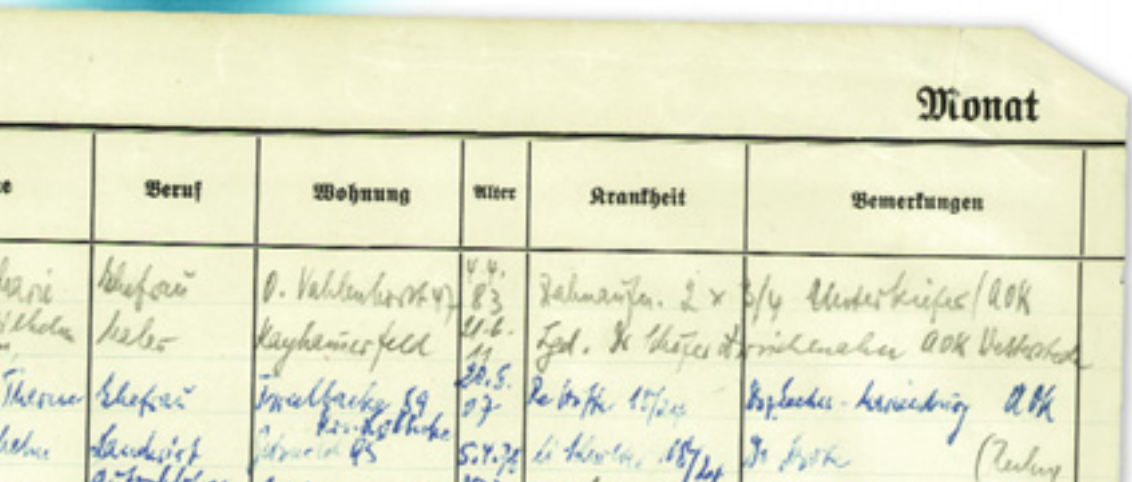

Monat

	Beruf	Wohnung	Alter	Krankheit	Bemerkungen
Marie	Hausfrau	O. Vahlenhorst	4.4. 83	Zahnwurzeln. 2 x	3/4 Unterkiefer / AOK
Helene	Helfer	Kayhauserfeld	11.6. 11	Zyst. Dr. Thöles	AOK Vahlenhorst
Theresia	Hausfrau	Kaiserstraße 69	20.5. 07	Zähne 17/26	Kopfschmerz-Behandlung AOK
Helene	Landwirt	Ohmstede 95	5.7.78	Zähne 18/27	Dr. Kuhn (Zeuling

Vorwiegend Zähne: Röntgenbild und Auszug aus dem Patientenbuch der ersten Tage.

gen? Grunds
List im Grün
gaben D F 343 an Ann.-Exp.
Metje & Co., Hannover O 5.
Biete: DKW-Reichsklasse, Cabriolet, viersitzig, 35 000 km gelaufen, in gutem Zustand.
Suche: Röntgengerät. Angeb unt. Nai 523.
Risikolose Tauschmöglichkeiten für alle med. Geräte durch

Der Praxisbetrieb kommt nur langsam in Gang. Zwar handelt es sich um das erste private Röntgeninstitut in Oldenburg, dennoch kommen manchmal nur ein oder zwei Patienten am Tag, mal kommen acht oder neun. Dr. Kuhn muss auf seine ersatzkassenärztliche Zulassung in Oldenburg eineinhalb Jahre warten. Erst als sie ihm im April 1951 erteilt wird, werden ihm mehr Patienten überwiesen, die Praxis fängt an sich zu tragen. Indes wird er schnell bekannt unter der Oldenburger Ärzteschaft. Dabei mag ihm auch seine Mitgliedschaft in der Studentenverbindung, dem VACC-Oldenburg, hilfreich gewesen sein. Mit Ärztekollegen, die er dort persönlich kennenlernt, wie Dr. Addicks, Dr. Dannemann, Dr. Klehmet, Dr. Leinung und Dr. Vockerodt, entwickelt sich eine langjährige Freundschaft und eine enge Zusammenarbeit.

Das Kernstück der Praxis ist zunächst der aus Sachsen mitgebrachte »Sanitas«-Röntgenapparat. Allerdings lässt bei dem Vorkriegsmodell die Bildqualität im Vergleich zu moderneren Geräten sehr zu wünschen übrig, so dass für die Praxis bald ein weiterer Röntgenapparat angeschafft wird. Dr. Kuhn inseriert im Niedersächsischen Ärzteblatt. Geld war knapp nach der Flucht und der Währungsreform 1949, so dass er versucht, sein Auto einzutauschen: Eine in der Nachkriegszeit gängige Methode, sich eine Existenz aufzubauen.

Er tauscht das Cabriolet, mit dem die Familie über die Grenze flüchtete, gegen einen moderneren Röntgenapparat der Firma Siemens-Reiniger für Lungen und Skelettaufnahmen. Mit dem sogenannten **Bucky-Röntgengerät** können qualitativ bessere Aufnahmen gemacht werden, als mit dem alten »Sanitas«-Apparat, der jedoch weiterhin in Betrieb bleibt, da das neue Gerät über keine Durchleuchtungsvorrichtung verfügt.

Tauschobjekte: Cabriolet DKW-Reichsklasse in gutem Zustand gegen Bucky-Tisch.

Benannt nach Gustav Bucky, 1912 mit einer Festblende konstruiert, mit der die fotografische Qualität erheblich verbessert wurde, wird das Gerät heute üblicherweise als Rasteraufnahmetisch bezeichnet. Es ist mit einem Streustrahlenraster ausgestattet, d.h. die Blende enthält dünne Lamellen aus einem der Strahlung stark schwächenden Stoff, wie Blei, beziehungsweise Wolfram. Das Raster dient der Kontrastverbesserung der Aufnahmen, indem der Streustrahlenanteil in der Strahlung, die den Patienten wieder verlässt, herabsetzt wird. Hauptbestandteil des Gerätes ist der Lagerungstisch für die Patienten, der unterhalb der Tischplatte eine in Längsrichtung verschiebbare Laufrasterlade enthält. Die Röhre ist damit beweglich und kann während der Untersuchung verschoben werden, so dass der Patient auch bei mehreren Aufnahmen hintereinander nicht umgelagert werden muss. Es können Aufnahmen mit senkrechtem und schrägem Strahlengang angefertigt werden. Zudem wird die Entwicklung der Bilder mit der Verwendung von Filmkassetten erheblich erleichtert.

Kollege und langjähriger Freund der Familie: Dr. Klaus Addicks.

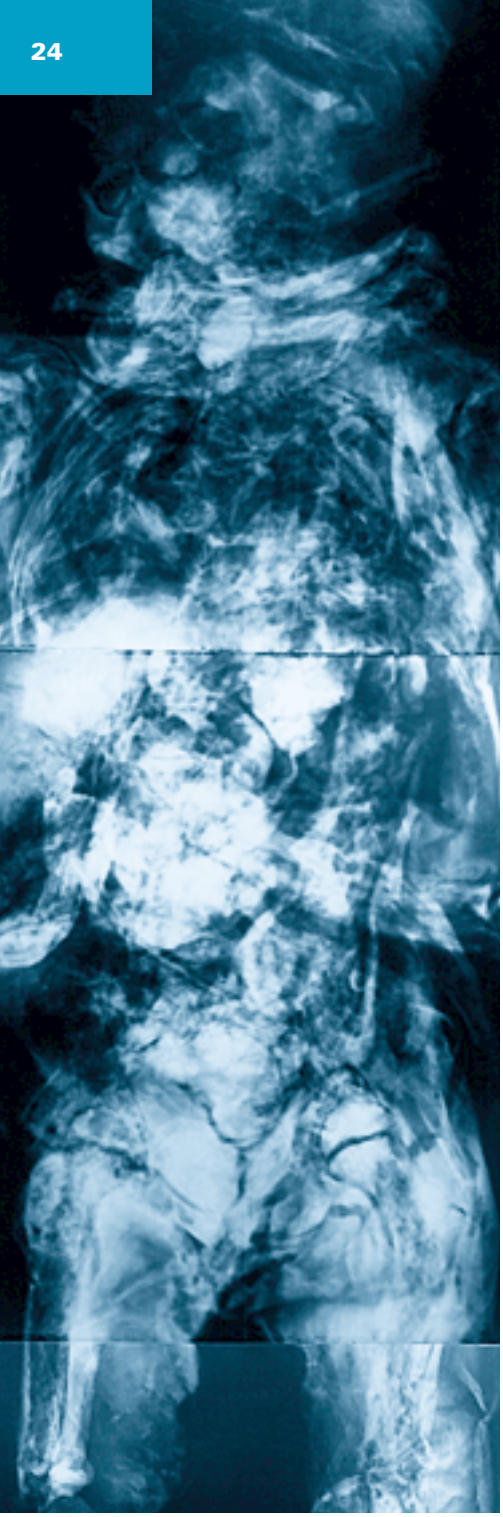

Ungewöhnlicher »Patient«: Für das Röntgenbild des Knaben mussten drei Einzelaufnahmen angefertigt werden. Durch Kleidung, Gewebeüberlagerungen und das Formaldehyd sind die Knochen, wenn vorhanden, nur sehr unscharf zu erkennen. Relativ deutlich sind Kopf mit Halsstrick und das kranke Hüftgelenk abgebildet.

Der ungewöhnlichste Auftrag in den Gründungsjahren: Dr. Kuhn wird von Prof. Dr. Hartung, dem damaligen Leiter des Oldenburger Naturkundemuseums und späteren jahrzehntelangen Freund des Hauses Kuhn, beauftragt, eine Knabenmoorleiche zu untersuchen. Sie war 1922 im Kayhausener Moor bei Bad Zwischenahn gefunden worden und sollte nach neuesten Erkenntnissen eingehend untersucht werden.
Die Röntgenuntersuchung der Leiche ergibt, dass das 1,20 m große Kind aufgrund einer Hüftgelenksdysplasie unter einem schweren Gehfehler litt und durch mehrere Messerstiche ermordet wurde. Vermutlich brachte man den Jungen wegen seiner Behinderung um.

Die in Formaldehyd konservierte Leiche des etwa Siebeneinhalbjährigen wird während des Röntgens in dem Glasbehälter belassen. Es müssen, um den gesamten Körper aufzunehmen, mehrere Aufnahmen nebeneinander gemacht werden. Die wiederaufgearbeitete Röntgenaufnahme ist heute im Rahmen der Dauerausstellung »Weder See noch Land – Moor eine verlorene Landschaft« im Oldenburger Naturkundemuseum zu besichtigen.

Prof. Dr. Hartung: langjähriger Leiter des Museums für Naturkunde und Vorgeschichte in Oldenburg.

Unangenehmer Gast: Eine Ratte legt sich und den Röntgengenerator lahm.



»Endlich eine Wohnung und Platz für neue Geräte …«

Erweiterung der Praxis und Einführung der Bestrahlung

1953 mietet Walter Kuhn das Haus Bahnhofstraße 20 an. Die Räume in der Kaiserstraße sind seit langem für die expandierende Praxis zu eng, auch die Familie braucht endlich eine Wohnung. Während im oberen Geschoss der alten Gründerzeitvilla die Familie einzieht, wird im Erdgeschoss die Praxis eingerichtet. Es werden neue Geräte angeschafft: Für zwei Bestrahlungsgeräte und ein weiteres Röntgengerät wird ein zweiter Untersuchungsraum benötigt.

Bei dem neuen Röntgengerät vom Typ Pantoskop handelt es sich um ein Durchleuchtungsgerät mit Fluorenszenzschirm. Der »moderne« Apparat ist deutlich größer als das alte »Sanitas«-Gerät und liefert eine erheblich bessere Bildqualität. Es ist vor allem für die Funktionsprüfung innerer Organe im Einsatz: Mittels Fluoreszenzschirm wird dem Arzt ein bewegtes authentisches Bild des Körperinneren geliefert.
Das Durchleuchtungsgerät ist das erste Gerät, das das Röntgeninstitut bei der Firma, damals noch mit dem Namen Siemens-Reiniger, erwirbt. Mit der Anschaffung wird der Grundstein für eine jahrelange vertrauensvolle kontinuierliche Zusammenarbeit gelegt. Der damalige Mitarbeiter Herr Oelmann, wie auch seine Nachfolger, Herr Horstmann und Günther Eilmes sowie die Techniker Alfred Brandt, Heinz Schilling und die Herren Mönkmeyer und Stratmann von der Weser-Ems Siemens-Niederlassung werden zu wichtigen technischen Beratern für das Institut. Heute kann man sagen, dass die medizinisch-technische Entwicklung von Siemens die Institutsgeschichte mitgeprägt hat.

Das Pantoskop 1 mit Fluoreszenzschirm war der Hauptarbeitsplatz des Facharztes für Röntgenheilkunde.

Siemens-Reiniger in Oldenburg: Werkstatt und Büro in der Kurwickstraße. Alfred Brandt inmitten seiner Kollegen in der Werkstatt.
Herr Oelmann im Büro, Foto oben.

Zusätzlich zu dem Durchleuchtungsgerät werden zwei Bestrahlungsgeräte angeschafft. Bereits 1897 erkannte man, dass der Einsatz von Röntgenstrahlen nicht nur zur Diagnostik sinnvoll ist, sondern auch zur Therapie. Röntgenstrahlen entwickelten sich zu einer der wichtigsten Waffen gegen den Krebs. Mit der Behandlung tumoröser und auch entzündlicher Erkrankungen können bis heute erstaunliche Heilungserfolge erzielt werden. Dr. Kuhn als ausgebildeter Röntgenologe war Diagnostiker und Strahlentherapeut zugleich, entsprechend der damaligen Ausbildung in der Röntgenheilkunde.

Bei den beiden Therapiegeräten handelt es sich um ein Tiefentherapie-Bestrahlungsgerät vom Typ »Stabiliplan«, sowie ein Oberflächenbestrahlungsgerät für Hauterkrankungen. Das **Oberflächenbestrahlungsgerät** entwickelt nach Henri Chaoul, der sich in den 30er Jahren intensiv mit Methoden der Nahbestrahlung beschäftigte, wird besonders erfolgreich für die Bestrahlung von Hautkarzinomen eingesetzt. Die Therapieeinrichtung besteht aus einem Röntgengenerator, dem Röntgenstrahler mit eingebauter Spezialröntgenröhre, dem Strahlerstativ und verschiedenen Bestrahlungstubussen – das sind Aufsätze, um die Bestrahlung möglichst nah und gezielt am Krankheitsherd durchzuführen. Noch heute finden solche Geräte in zahlreichen dermatologischen Praxen ihre Verwendung. Im Röntgeninstitut wird diese Therapie seit 1988 nicht mehr durchgeführt.

Hingegen wird das **TiefentherapieBestrahlungsgerät** heute noch sehr erfolgreich für die Bestrahlung entzündlicher Erkrankungen am Gelenk eingesetzt, für die nur kurze Bestrahlungszeiten notwendig sind. In den 50er Jahren und noch bis Anfang der 60er Jahre werden auch Tumore mit der Röntgentiefentherapie behandelt, neben dem chirurgischen Eingriff damals die einzig wirksame Behandlungsmethode. Mit ionisierender Strahlung werden tief im Körper liegende Tumorzellen zerstört,

Das Bestrahlungsgerät nach Chaoul war bis 1988 in Betrieb.

MTA Riedel, 1953: Damals einzige MTA des Instituts vor den neuen Geräten. Im Vordergrund das Pantoskop, im Hintergrund das Tiefentherapiegerät.



Das Tiefentherapiegerät, 1999: Bewährte Technik, die bis heute unverändert im Institut im Einsatz ist.

wobei das umgebende Gewebe durch entsprechende Dosisverteilung geschont werden soll. Später gilt die Methode als sehr umstritten, da es häufig durch das ungenaue Zielvolumen der Strahlung, nach langen Bestrahlungszeiten auch am gesunden Gewebe zu Hautreaktionen kommt, die manchmal bis zur Geschwürbildung reichen. Inzwischen werden zur Tumorbestrahlung, allerdings nicht am Institut, sondern in Oldenburg ausschließlich am Pius-Hospital, andere hautschonendere Bestrahlungsmethoden wie Kobaltbestrahlung und schnelle Elektrodenbestrahlung eingesetzt.

1956: Das Röntgeninstitut zieht erneut um. Diesmal endgültig. Walter Kuhn kauft für 36.000 Mark das alte Stadthaus Gottorpstraße 2. Es liegt neben einer Apotheke und ist nur wenige Häuser von der Praxis Bahnhofstraße entfernt. Für die Einrichtung der Praxis sind in dem ehemaligen Wohnhaus zahlreiche Umbaumaßnahmen nötig. Der Grundriss wird verändert, Wände werden eingerissen und Platz für drei Untersuchungsräume wird geschaffen, die zudem mit einem Strahlenschutz versehen werden: Decken und Wände werden mit Blei ausgekleidet.

Februar 1962: Der Norddeutschen Bucht nähert sich ein Sturmtief, dessen Vorläufer auch in Oldenburg wütet: Dächer werden weggezerrt, Bäume umgerissen, Fensterscheiben eingedrückt, Wasser dringt in die Stadt ein. Als der Sturm mit Namen »Vincinette« selbst naht und an der Küste, vor allem in Hamburg bereits eine Katastrophe verursacht hat, steht fest: Die Auffangpolder im Osten Oldenburgs werden die nächste Flut nicht mehr schlucken. Am Sonnabend, den 17. Februar 1962 zeigt der Drielaker Pegel einen Wasserstand von 3,43 Meter über Normalnull. Oldenburg bietet das Bild einer meerumschlungenen Stadt.

Besonders schwer betroffen sind Hafenviertel und Festungsgraben bis zum Damm, sowie das Bahnhofsviertel bis zum Staugraben. In der Gottorpstraße bleiben die Bundeswehr-LKWs, die Sandsäcke zum Abdichten der Keller bringen, in den Fluten stecken. So wird auch der Keller des Röntgeninstituts nicht verschont und läuft voll, das Archiv wird unter Wasser gesetzt. Zwar werden die Patientenbefunde gerettet, allerdings sind fast sämtliche Röntgenbilder, die seit Gründung angefertigt wurden, unbrauchbar geworden. Außerdem ist der Transformator des Röntgentherapiegerätes mit der Flut vollständig zerstört worden. Eine Reparatur ist nicht mehr möglich, er muss komplett erneuert werden.

Gottorpstraße: Stadthaus vor dem Umbau. Vorder- und Gartenansicht, 1956.

Hochwasser 1962:
Die Bundeswehr LKWs bleiben in den Fluten stecken. Keller und Garagen stehen bereits unter Wasser.

»Betriebsausflug« 1956:
Das Röntgeninstitut auf dem Sommergrundstück am Achterdiek, Oldenburg:
Fritz Kuhn,
Karin Manske, Gertrud Kuhn,
Brigitte Torinus, Edda Brandes,
Hildegard Tismer
und Walter Kuhn, von links.

Am Empfang der Praxis Gottorpstraße:
Frau Manske, 1957.

Neben Gertrud Kuhn, die vorwiegend mit der Buchhaltung beschäftigt ist, arbeiten Mitte der 50er Jahre vier weitere Mitarbeiterinnen im Röntgeninstitut. Einzige gelernte MTA ist Frau Riedel, sonst müssen alle »Neuen« angelernt werden. Geschultes Personal ist schwer zu bekommen, da in Oldenburg erst 1959 eine MTA-Schule gegründet wird. Viel später wird ein Ausbildungszweig für Arzthelferinnen für die Röntgenologie eingerichtet. Spezielles Wissen, einschließlich der Entwicklung der Röntgenbilder, wird somit lange Jahre im Betrieb vermittelt. Inzwischen ist eine Ausbildung zur Arzthelferin mit Zusatzqualifikation als Röntgengehilfin Voraussetzung für eine entsprechende Beschäftigung. Dennoch spielt auch heute noch die Ausbildung von Arzthelferinnen und MTAs am Institut eine Rolle. Fritz Kuhn gibt zwar keine Kurse mehr für die nuklearmedizinische Ausbildung, wie noch in den 70er Jahren, gleichwohl absolvieren Schülerinnen der MTA-Schule ihr Praktikum am Institut.

Umzug und Rückzug: 1964 zieht Familie Kuhn aus dem Obergeschoss der Gottorpstraße 2 in die Brahmsstraße im Oldenburger Gerichtsviertel. Nach dem Umzug gibt Gertrud Kuhn endgültig ihre Mitarbeit in der Praxis auf und übergibt den Angestellten des Instituts ihre Aufgaben.



Fritz Kuhn am nuklearmedizinischen Messplatz, 1972

»Keinem war klar, ob die neuen Methoden angenommen werden …«

Gründung der Gemeinschaftspraxis mit Fritz und Michaela Kuhn

Michaela Kuhn, 1972

Juli 1972: Walter Kuhn ist glücklich, einen Nachfolger zu bekommen. Fritz Kuhn, Walter Kuhns jüngerer Sohn und dessen Frau Michaela, gründen mit Dr. Kuhn Senior eine Gemeinschaftspraxis.

Fritz Kuhn wird 1936 in Penig/Sachsen geboren. Nach seinem Abitur schlägt er, wie sein Vater und auch sein Bruder Dieter, die medizinische Laufbahn ein. Zunächst studiert er bis zum Physikum in Marburg. Nach zwei Semestern in Wien geht er schließlich nach Mainz, wo er sein Studium 1964 mit der Promotion beendet.

Die Medizinalassistentenzeit leistet er in der Inneren Abteilung in der Universitätsklinik Mainz und in der chirurgischen Abteilung bei Prof. Lentz und gynäkologischen Abteilung bei Dr. Sauer der Städtischen Krankenanstalten in Oldenburg ab. Daraufhin wird ihm die Approbation erteilt. Im September 1966 geht Dr. Fritz Kuhn nach Hamburg:
Als wissenschaftlicher Assistent fängt er im Pathologischen Institut des Universitätskrankenhauses Eppendorf an.

1967 beginnt er ebenfalls in Hamburg seine Facharztausbildung zum Radiologen. Er bekommt die begehrte Stelle als Assistenzarzt am Diagnostischen Strahleninstitut des Allgemeinen Krankenhauses St. Georg. Tatsächlich ist dieses Strahleninstitut damals unter der Leitung von Dr. med. Hans Rudolf Feindt eine der führenden radiologischen Abteilungen in ganz Deutschland.
Im März 1905 gegründet, wurde das Institut unter der Leitung von Heinrich-Ernst Albers-Schönberg, besonders nach dem Bau des zentralen Röntgenhauses 1915 in Größe, Ausstattung und Programm zum Vorbild für andere Röntgeninstitute. Albers-Schönberg entwickelte die zentrale Röntgenabteilung des AK St. Georg zum Muster-, Versuchs- und Lehrinstitut der Röntgenologie.

Eingang zum »Röntgenhaus«, St. Georg, Ausbildungsstätte von Fritz Kuhn.

Dr. Hans Rudolf Feindt, Leiter des Strahleninstituts.

Nach Albers-Schönbergs durch Strahlenschäden verursachten Tod übernahm Prof. Dr. Holthusen die Leitung. Die gewaltige Entwicklung der Röntgendiagnostik und -therapie in der Nachkriegszeit sowie die Neuaufnahme der Nuklearmedizin veranlassten ihn, sich angesichts des Jahr für Jahr vergrößernden Instituts, für eine Teilung einzusetzten. 1957 wurde das »Röntgenhaus« in die diagnostische Röntgenologie und Strahlentherapie aufgeteilt, später kam als dritte Abteilung die Nuklearmedizin hinzu. Diese Struktur wurde auch für andere Krankenhäuser und Universitäten richtungsweisend. Das Diagnostische Strahleninstitut, inzwischen in Albers-Schönberg-Institut umbenannt, begann damals mit sieben Ärzten und erhöhte seine Leistungszahl in den darauffolgenden Jahren um 250 Prozent.

Als Fritz Kuhn seine Facharztausbildung beginnt, erhält er die Chance, die Tradition des Instituts als Lehranstalt fortzusetzen, die der damalige Leiter Dr. Feindt, ein Schüler Holthusens, weitergeführt hat. Er wird Zeuge der rasanten Entwicklung: Als er 1972 St. Georg verlässt, arbeiten in der Abteilung 19 Ärzte und 30 Medizinisch-technische Assistentinnen. Seine Ausbildung umfasst alle Bereiche der Radiologie, einschließlich der Nuklearmedizin und Strahlentherapie. Durch seine Auslandsaufenthalte in Aarhus (Dänemark) und Oxford (Großbritannien) erwirbt er darüber hinaus spezielle neuroradiologische und gastrointestinale Kenntnisse. Fritz Kuhn erhält seine Facharzt-Anerkennung im März 1971 und bleibt zunächst als Oberarzt am Strahleninstitut.

Die Zeit im Diagnostischen Strahleninstitut des AK St. Georg ist für Fritz Kuhn auch heute noch von großer Bedeutung. Im Oktober 1985, ein Jahr nach dem Tod von Dr. Feindt, wird der Verein zur Förderung der Radiologie e.V. gegründet, der sich intern »Hans-Rudolf-Feindt-Gesellschaft« nennt. Bei den etwa hundert Mitgliedern, zu denen auch Fritz Kuhn gehört, handelt es sich fast ausschließlich um Ärzte, die am Diagnostischen Strahleninstitut St. Georg tätig waren. Der Verein verfolgt die Förderung der beruflichen Information und Weiterbildung von Ärzten. Die Mitglieder treffen sich regelmäßig zu radiologischen Symposien und auch zum privaten Austausch. Der Verein tagte bereits zweimal in Oldenburg. Ein drittes Treffen findet im Jubiläumsjahr statt.

Auszug aus dem Gästebuch des Vereins zur Förderung der Radiologie e.V., Symposium Oldenburg 1984.

Als Fritz Kuhn sein Studium in Mainz beendet, lernt er die Medizinstudentin Michaela Flick kennen. Nachdem sie anderthalb Jahre später ihr Studium abgeschlossen hat, nehmen beide in Hamburg eine Tätigkeit auf. 1968 heiraten Fritz und Michaela Kuhn in Oldenburg.

Michaela Kuhn, 1940 in Bad Lauchstädt/Sachsen-Anhalt geboren, beginnt ihr Medizinstudium 1959 in Halle an der Saale. Nach dem Vorphysikum geht sie in die Bundesrepublik und setzt dort ihr Studium zunächst in Hamburg, dann in Mainz fort, wo sie 1966 ihr Medizinisches Staatsexamen besteht. Die Medizinalassistentenzeit absolviert sie im Allgemeinen Krankenhauses St. Georg und im Pathologischen Institut des Allgemeinen Krankenhauses in Hamburg-Eilbek, eine Prosektur des Allgemeinen Krankenhauses Barmbek. Hier lernt sie den bekannten Hamburger Patholgen Prof. Selberg kennen, bei dem sie promoviert.

Im April 1969 beginnt Michaela Kuhn ihre Facharztausbildung bei Frau Dr. Arnal in der Abteilung für Strahlentherapie und Nuklearmedizin im Allgemeinen Krankenhaus Hamburg-Altona, die sie jedoch abbricht, als sie im Sommer 1972 mit ihrem Mann nach Oldenburg übersiedelt.

Nach Beendigung seiner Facharztausbildung hat Fritz Kuhn die Wahl: Entweder nimmt er eine Tätigkeit in Hamburg-Reinbek in einem kleineren Krankenhaus auf oder er macht sich gemeinsam mit seiner Frau im Röntgeninstitut des Vaters selbstständig. Fritz hatte als Radiologe den Weg seines Vaters eingeschlagen, doch zunächst war es die klinische Radiologie, die ihn interessierte, bot sie ihm doch mehr Möglichkeiten im Umgang mit modernsten Untersuchungsmethoden. Hinzu kam, dass Michaela Kuhn ihre Facharztausbildung noch nicht beendet hat. Viel sprach seinerzeit nicht dafür, in die relativ kleine Röntgenpraxis des Vaters zu wechseln. Dennoch entscheidet er sich für die Selbstständigkeit. Ausschlaggebend für seinen Entschluss ist, dass sein Vater bereit ist, zu investieren und mit ihm und seiner Frau das Institut zu erweitern.

Entscheidung in Hamburg, 1971: Fritz und Michaela Kuhn gehen nach Oldenburg, Dieter Kuhn schlägt die Universitätslaufbahn in Heidelberg ein.

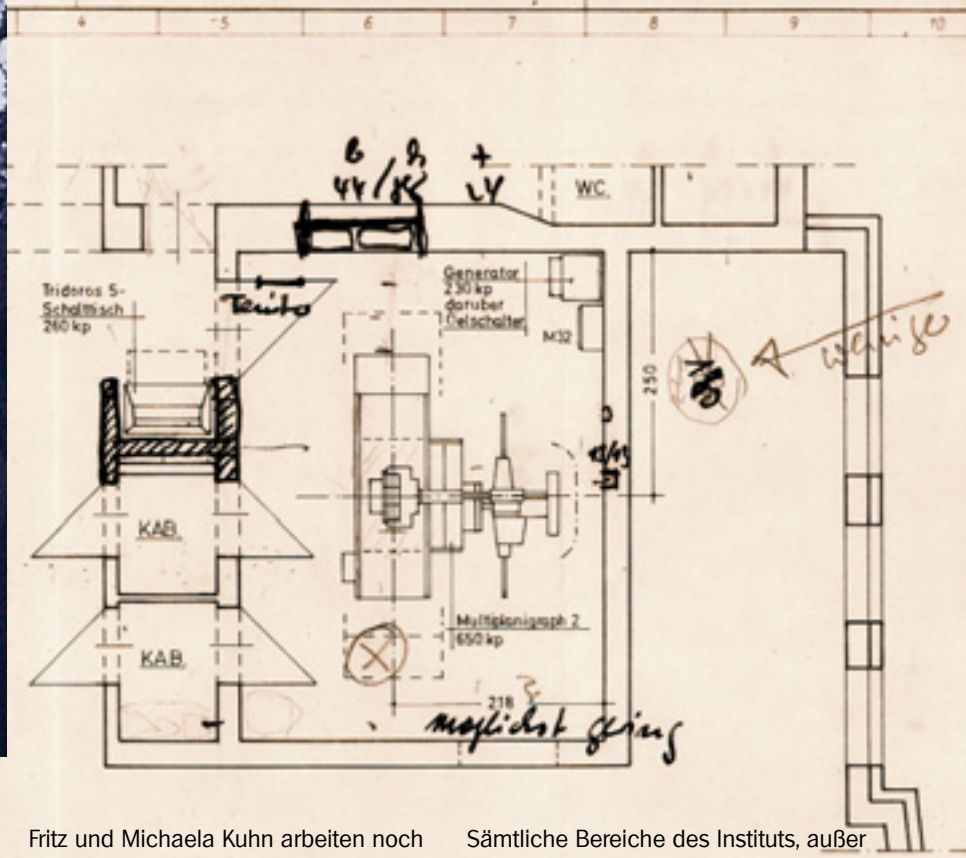

An der Erweiterung des Instituts beteiligt: Der junge Architekt Carsten Meyer-Bohlen und seine Frau Hella.

Fritz und Michaela Kuhn arbeiten noch in Hamburg, als sie mit Walter Kuhn die Modernisierung und den Umbau des Instituts planen. Die Röntgendiagnostik soll vergrößert und eine nuklearmedizinische Abteilung eingerichtet werden. Zunächst wird unter der Leitung des Architekten Carsten Meyer-Bohlen, dem Schwiegersohn von Walter Kuhn und Ehemann der Tochter Hella, mit einem dreigeschossigen Anbau die Grundfläche der Praxis verdoppelt. Weitere sieben Untersuchungsräume mit Nebenräumen werden eingerichtet und teils mit Blei ausgekleidet. Der Keller wird ausgebaut und eine Bleikammer zur Aufbewahrung nuklearmedizinischer Stoffe eingerichtet. Als im Herbst 1972 Fritz und Michaela Kuhn nach Oldenburg übersiedeln, ist der Umbau abgeschlossen. Die ursprünglichen Räume im Altbau beherbergen weiterhin Teile der Röntgendianostik und Therapie, im Parterre des Neubaus entstehen weitere Büro- und Untersuchungsräume, die nuklearmedizische Abteilung wird im Souterrain des Anbaus untergebracht.

Sämtliche Bereiche des Instituts, außer der Abteilung Strahlentherapie, werden modernisiert, einschließlich der Dunkelkammer. Bis zu diesem Zeitpunkt werden im Institut die Röntgenbilder noch konventionell, wie bei einem Foto erstellt: erst entwickelt, dann fixiert, gewässert und getrocknet. Zum Trocknen der Bilder wurde Mitte der 50er Jahre ein Trockenschrank angeschafft, der die Trockenzeit zwar nicht verkürzte, doch den Vorgang für die Mitarbeiterinnen komfortabler machte. Erst nach etwa drei Stunden lag mit dieser Methode ein Bild fertig entwickelt und getrocknet vor. Patienten, die auf eine zügige Auswertung der Bilder drängten, sind damals häufig mit den noch nassen auf Rahmen gespannten Röntgenaufnahmen zu ihrem behandelnden Arzt gegangen – damals ein alltägliches Bild in der Gottorpstraße. 1972 wird nun eine automatische Entwicklungsmaschine angeschafft, durch die die Aufnahmen innerhalb von 90 Sekunden zur Verfügung stehen, so dass eine deutlich schnellere Diagnosestellung möglich wird. Es handelt sich um die erste Maschine dieser Art in Oldenburg. Sie ist 20 Jahre in Betrieb, bis sie 1992 durch eine neue Maschine ersetzt wird.

Kernstück der röntgendiagnostischen Abteilung werden das neue Siemens-Röntgenschichtgerät mit **Bildverstärker-Fernsehkette** vom Typ Multi-Planigraph und das Pantoskop 2. Da sie leistungsfähiger, komfortabler, strahlungsärmer sind, werden alle Geräte ausgemustert, die noch mit einem Fluorenszenzschirm ausgestattet sind.

Mit dem Bildverstärker wird ein Bild erzeugt, das durch ein Linsensystem verkleinert wird. Eine mit dem System gekoppelte Fernsehkamera nimmt das Bild auf, das dann auf einem Fernsehschirm sichtbar gemacht wird. So ist der Arzt in der Lage, bei mäßigem Tageslicht zu röntgen, im Gegensatz zu vorher, als eine Durchleuchtung noch im abgedunkelten Raum durchgeführt wurde. Die Verwendung einer Adaptionsbrille, wie sie der Röntgenologe bei der Durchleuchtung mit einem Fluoreszenzschirm tragen musste, wird damit überflüssig: Der Arzt musste, um seine Augen an die Lichtverhältnisse zu gewöhnen, eine Brille mit Rotlichtfiltern tragen, die er mindestens zehn Minuten vor der Behandlung, beziehungsweise zur Aufrechterhaltung der Adaption auch im Hellen aufsetzte.

Mit den neuen Durchleuchtungsgeräten können außer einzelnen Röntgenbildern später auch Videoaufzeichnungen erstellt werden, die bei Bedarf dem behandelnden Arzt gezeigt werden können. Damit ist es im Institut erstmals möglich, Bewegungen des Körperinneren zu archivieren, eine sofortige und, um die Strahlenbelastung möglichst gering zu halten, zügige Analyse der Durchleuchtung ist nicht mehr zwingend notwendig.

1972 werden spezielle röntgendiagnostische Untersuchungsmethoden durch Fritz Kuhn im Institut eingeführt: Angiographie (Gefäßdarstellung mittels Kontrastmittel), Arthrographie (Darstellung der Gelenkbinnenräume), Hysterographie (Darstellung der Gebärmutter und Eileiter), Sialographie (Speicheldrüsendarstellung). Sämtliche dieser Methoden werden invasiv durchgeführt, d.h. dem Patienten wird ein Kontrastmittel injiziert, so dass das Organ strahlenundurchlässig wird und röntgenologisch sichtbar gemacht werden kann. Als Fritz Kuhn mit solchen Untersuchungen im Röntgeninstitut beginnt, muss er sich auf solche beschränken, die risikoarm und ambulant durchzuführen sind. Verfahren, wie die Pneumoenzephalographie zur Darstellung der Hirnkammern durch das Einblasen von Luft und die Myclographie zur Darstellung des Wirbelkanals unter Verwendung von Kontrastmitteln werden wegen möglicher Komplikationen weiterhin in den Krankenhäusern durchgeführt.

Eine der neuen Untersuchungsmethoden am Institut: Hysterographie zur Sterilitätsdiagnostik. Mittels eines Instruments wird Kontrastmittel in die Gebärmutter und Eileiter gegeben.

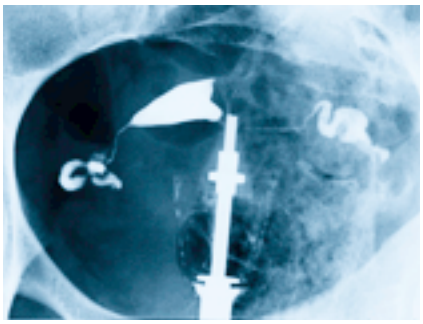

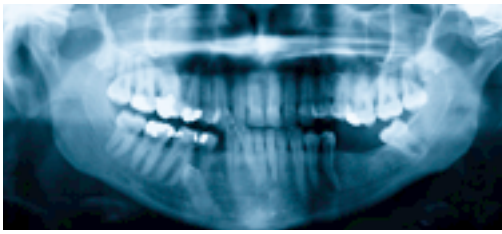

Panoramaaufnahme der Zähne (1973): Erstmalig war die Abbildung aller Zähne durch eine Aufnahme möglich.

Typisches Bild: Walter Kuhn mit Adaptionsbrille. Sie wird mit dem neuen Röntgendurchleuchtungsgerät überflüssig.



Bildverstärker Fernsehkette: Der Multi-Planigraph war bis 1998 in Betrieb, bis es gegen ein neues digitales System ausgetauscht wurde, das mit einer geringeren Strahlendosis auskommt.

Gynäkologin Dr. Gerda Schuhmacher

Auf Vorschlag von Dr. Gerda Schuhmacher, Gynäkologin und langjährige Freundin des Hauses Kuhn, wird die Mammographie am Institut eingeführt. Damals war das Verfahren noch recht neu, hat sich jedoch seitdem rasant entwickelt. Am Institut bildet es inzwischen den Schwerpunkt der röntgendiagnostischen Abteilung.

Die **Mammographie** dient der Darstellung der weiblichen Brust, vor allem zur Früherkennung von Brustkrebs. Es handelt sich um eine Methode, bei der die Strahlendosis möglichst gering gehalten wird. Durch die Verwendung der Weichstrahltechnik kann das Gewebe besser abgebildet werden.



Konventioneller Bucky-Aufnahmetisch mit Mammographie-Spezialröhre (1972).

Zunächst wird für den Buckytisch eine spezielle Röhre mit verschiedenen Zusatzvorrichtungen angeschafft, die die Verwendung der Weichstrahltechnik ermöglichen und gleichzeitig als Einstellungshilfe dienen. 1974 wird dann zum ersten Mal in Oldenburg ein spezielles Mammographiegerät installiert, mit dem bessere Bildkontraste erreicht werden und das zudem über eine zweckmäßigere Einstelltechnik verfügt: Während bei dem Buckytisch die Patientinnen im Liegen untersucht werden mussten, kann nun die Mammographie im Stehen durchgeführt werden, was für die Patientinnen erheblich bequemer ist.

Mammographiegerät, 1999.
Die Mammographieanlage ist bis 2000 dreimal durch Geräte erneuert worden, die eine zunehmend bessere Abbildungsqualität erreichen.

Mit der Modernisierung des Instituts wird die **Nuklearmedizinische Abteilung** gegründet. Mit Hilfe der nuklearmedizinischen Diagnostik können dynamische und chemische Vorgänge des Körperinneren dargestellt werden. Bestimmte Krankheiten des Herzens, des Gehirns, der Drüsen oder Frühstadien von Erkrankungen z.B. des Knochenbaus lassen sich so erkennen. Hierzu wird dem Patienten eine je nach Organ bestimmte radioaktive Substanz in die Blutbahn injiziert, die sich dann in dem Organ anreichert. Die ausgesendete Gammastrahlung, eine sehr kurzwellige Röntgenstrah- lung, wird dann zu einer graphischen Darstellung (Szintigraphie) umgerechnet. Da krankes Gewebe die Substanz anders speichert als gesundes, werden im Szintigramm krankhafte Veränderungen vom gesunden Gewebe differenziert dargestellt.

Der Nachweis der radioaktiven Substanz erfolgt damals noch mit dem sogenannten Scanner, der nach dem Prinzip eines Müller-Geiger-Zählers arbeitet. Der Organbereich wird mit ihm Zeile für Zeile abgetastet. Auf diesen Szintigrammen, die noch zur ersten Generation zählen, ist zwar der Unterschied zwischen krankem und gesundem Gewebe zu erkennen, dennoch sind die Darstellungen sehr unscharf. Gleichwohl stellt die Nuklearmedizin schon damals einen enormen Fortschritt in der Diagnostik, insbesondere der röntgenologisch schwer erfassbaren Bauchorgane dar.

Am Institut bildet, neben Hirn-, Leber- und Knochenuntersuchungen, vor allem die Schilddrüsen- und Nierendiagnostik den Schwerpunkt der Abteilung, die nun zusätzlich mit einem Funktionsmessplatz ausgestattet wird. Mit ihm wird Aufschluss über die Funktionsfähigkeit eines Organs gegeben, indem mit Hilfe von Messsonden ein Kurvenverlauf erzeugt wird. Der Radiojodtest ist häufigste Untersuchungsmethode bei Erkrankungen der Schilddrüse: Die dem Körper oral zugeführten Jodionen werden in regelmäßigen Abständen gemessen.

24 Stunden nach Einnahme wird das proteingebundene Jod im Blut bestimmt (PBJ-Wert). Beide Werte, die Aktivitäts-Zeit-Kurve und der PBJ-Wert gestatten eine Beurteilung, ob eine Über-, Normal- oder Unterfunktion der Schilddrüse vorliegt. Zusammen mit der Szintigraphie wird die Differenzierung zahlreicher Schilddrüsenerkrankungen möglich: ob etwa gut- oder bösartige Knoten und welche Art von sogenannten Kröpfen vorliegen, ist nun zu diagnostizieren.

Die nuklearmedizinische Diagnostik ist zum Zeitpunkt ihrer Einführung in den 60er Jahren ein noch sehr junges Verfahren der Radiologie. Die Praxisgemeinschaft Kuhn ist die einzige Privatpraxis, die diese Methode zu dieser Zeit in Oldenburg anwendet. Nur das Pius-Hospital verfügt über eine entsprechende Abteilung.
Mit Veröffentlichungen, Rundbriefen und Vorträgen informiert Fritz Kuhn die Ärzteschaft über die neuen Möglichkeiten. Und tatsächlich: Die nuklearmedizinische Abteilung des Instituts erlebt einen rasanten Aufschwung: 1974 sind schon 25 Prozent aller Untersuchungen des Instituts nuklearmedizischer Art. 1978 wächst der Anteil sogar auf 40 Prozent. Anfängliche Befürchtungen, die Nuklearmedizin würde sich in Oldenburg nicht durchsetzen, bestätigen sich nicht. Die Patienten kommen zur Untersuchung aus dem gesamten Oldenburger Raum, Cloppenburg, Raum Leer und Ostfriesland.

Die Nuklearmedizin ist das Aufgabengebiet von Michaela Kuhn. 1973 und 1982 unterbricht sie ihre Arbeit wegen der Geburt der zwei Kinder, Stefan und Annkatrin. Nachdem sie 1986 ihre Facharztausbildung am St. Jürgen-Krankenhaus bei Prof. Dr. Freyschmidt in Bremen beendet, ist sie vorwiegend verantwortlich für die nuklearmedizinische Abteilung und außerdem zur Weiterbildung im Fach Nuklearmedizin berechtigt.

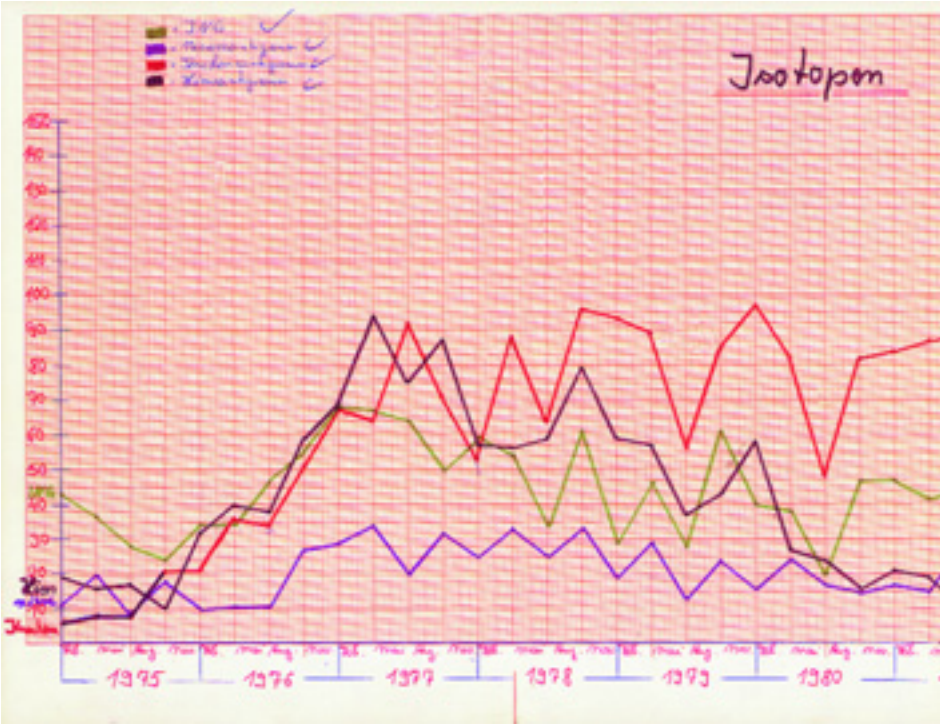

Aufschwung in der nuklearmedizinischen Abteilung:
Die Anzahl der Untersuchungen nimmt in allen Bereichen zu.

Nieren-Funktionsmessplatz:
Für Untersuchungen im Stehen und Liegen. Hier Michaela Kuhn mit Probant Kersten Meyer-Bohlen.

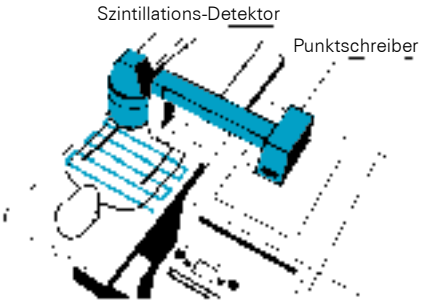

Scannertechnik 1972:
Zeilenförmige Abtastung des Organs.



Scannerszintigramm
der Nieren (1972).

»Lebensstellung gesucht …«

Dr. Steen als Partner

Familie Steen 1991:
Gabriele und Hans-Joachim Steen mit Tochter Antje.

Dr. Walter Kuhn, inzwischen 71 Jahre alt, plant, sich aus Altersgründen aus der Praxis zurückzuziehen. Für das Röntgeninstitut wird ein Nachfolger gesucht. 1975 sieht Fritz Kuhn in der Oktoberausgabe des Deutschen Ärzteblatts ein Stellengesuch: »Facharzt für Radiologie, erfahren in allen Bereichen des Fachs, einschließlich Nuklearmedizin, sucht Lebensstellung in Norddeutschland …« Sofort antwortet er auf das Inserat und erhält wenige Tage später eine Antwort von Dr. Steen, tätig als Oberarzt in Wetzlar. Nachdem Dr. Steen im März 1976 Fritz Kuhn für zwei Wochen am Institut vertreten hat, siedelt er im August nach Oldenburg über und nimmt im Röntgeninstitut seine Arbeit auf.

Hans-Joachim Steen wird 1939 in Schlesien geboren. Nach der Vertreibung flüchtet seine Mutter mit ihm und seinem Bruder über Bayern nach Schleswig-Holstein, wo sie auf den Vater treffen. Hans-Joachim wächst in Holstein auf. 1959 besteht er in Bad Schwartau sein Abitur. Nach dem Wehrdienst beginnt er 1961 sein Medizinstudium in Gießen und absolviert Anfang 1967 sein Staatsexamen, die Promotion erfolgt im Juni 1967. Nach der Medizinalassistentenzeit, die er in Travemünde, Hamburg, Lübeck, Ulrichstein und Soltau ableistet, erhält er im Mai 1969 die Zulassung als Arzt.

In Soltau lernt er seine zukünftige Frau, die Arzttochter Gabriele Büttner, kennen, die er 1969 heiratet. Frau Steen ist heute im Institut in der Verwaltung und Buchführung tätig.

Nach der Approbation wird Dr. Steen für vier Monate als Stabsarzt auf dem Schulschiff der Bundesmarine, der »Gorch Fock«, eingesetzt. Anschließend wechselt er für 17 Monate als Assistenzarzt in eine Allgemeinpraxis nach Hannover. Seine Facharztausbildung in Radiologie beginnt er 1971 am

Henriettenstift in Hannover, die er am Kreis- und Stadtkrankenhaus Wetzlar unter der Leitung des auf dem Gebiet der Angiographie anerkannten Spezialisten Prof. Beduhn weiterführt. Hier ist Dr. Steen nach der Facharztanerkennung im Juni 1975 weiterhin als Oberarzt beschäftigt.

Obwohl er nicht wissen konnte, was ihn beruflich und privat in Oldenburg erwartet, siedelt Dr. Steen sofort mit der ganzen Familie, seiner Frau und zwei Kindern über. Sie ziehen zunächst in die kleine Einliegerwohnung im Haus von Walter und Gertrud Kuhn in die Brahmsstraße, bis eine eigene Wohnung gefunden ist.
Mit dem Umzug geht für Hans-Joachim Steen der Wunsch in Erfüllung, sich in Norddeutschland niederzulassen. In Holstein aufgewachsen, seine Eltern wohnen noch in Lübeck, sein Bruder in Aurich, fasst er schnell Fuß in Oldenburg. Zudem entwickelt sich zwischen Familie Kuhn und Familie Steen eine enge Freundschaft. Sogar die Eltern von Dr. Steen ziehen bald nach und sind später bei allen Festen des Instituts dabei.
Die vielen gemeinsamen Interessen und Gemeinsamkeiten im Lebenslauf von Fritz Kuhn und Hans-Joachim Steen (Flucht, Medizinalassistentenzeit in Hamburg, Mitgliedschaft in einer studentischen Verbindung) führen zu einer engen langjährigen Freundschaft, die zu einem ausgezeichneten Arbeitsklima im Röntgeninstitut beiträgt. Zudem wurden beide in allen Bereichen der Radiologie ausgebildet, verfügen über einen ähnlichen Wissensstand, so dass eine gegenseitige Vertretung im Institut möglich wird.

Neben weiteren angiographischen Verfahren wird die Lymphographie im Institut eingeführt. Bei ihr handelt es sich um die röntgenologische Darstellung der Lymphbahnen und Lymphknoten und dient dem Nachweis von Lymphknotentumoren und -metastasen, zur Therapieplanung und -kontrolle, zur Abklärung von Ödemen unklarer Genese, sowie zur Erfassung und Lokalisation von Lymphfisteln. Es wird ein Kontrastmittel injiziert, mit dem die Lymphgefäße und Lymphknoten röntgenologisch sichtbar gemacht werden.

Während bei dem schon vorhandenen Scanner der Szintillationskristall zur Messung der vom Körper absorbierten Radionuklide zeilenförmig über das zu untersuchende Gebiet bewegt wird, hat die Gammakamera, ausgestattet mit einem sehr großen Kristall, den Vorteil, dass das Untersuchungsgebiet vollständig bedeckt wird. Die Abtastung der mit Radiopharmaka angereicherten Körperregion beschleunigt sich um ein Vielfaches, so dass mit der Kamera Szintigramme in kurzer Bildabfolge erstellt werden können. Damit kann außer einer Lokalisation des Organs mit den vorhandenen Daten eine Aktivitätskurve dargestellt werden, die der Analyse des Funktionsablaufes des Organs dient.
Die Gammakamera löst den Scanner und den Funktionsmessplatz ab.

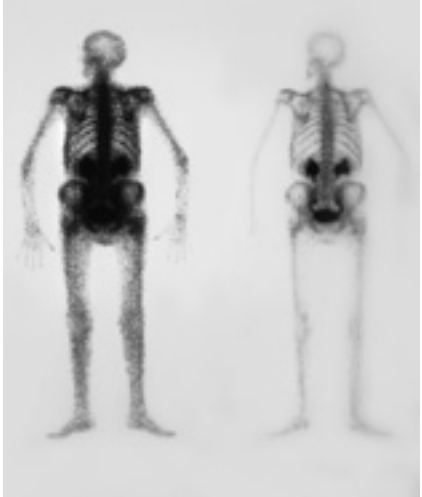

Gammakamera, 1977: Das größere Messfeld ermöglicht die Abbildung des gesamten Körpers.
Michaela Kuhn mit Sohn Stefan vor der Gammakamera.

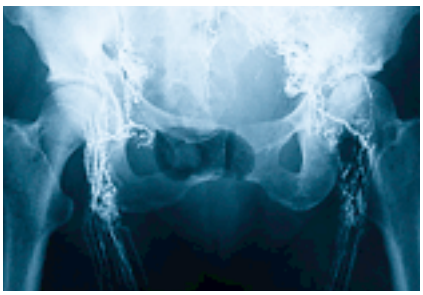

Lymphographie, 1978:
Darstellung der Lymphbahnen und -knoten im Becken-Bauch-Bereich.

Ultraschallgerät der ersten Generation.

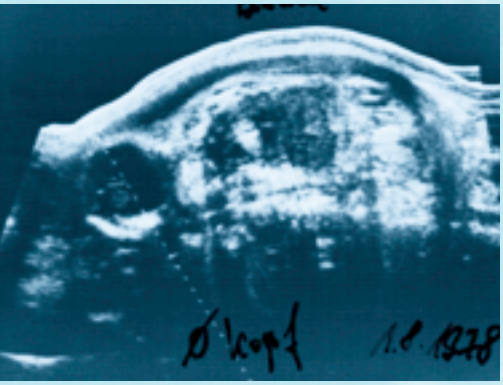

Schneegestöber: **Ultraschall, 1978.** Der Kopf des Ungeborenen ist bereits gut erkennbar, der Körper ist nur zu erahnen.

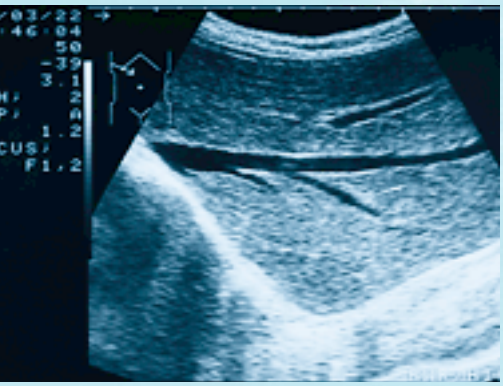

Ultraschallbild der neuesten Gerätegeneration: Darstellung einer gesunden Leber mit detallierter Abbildung der Gefäße.

Beim **Ultraschall** werden 500 bis 1000 Impulse in der Sekunde abgestrahlt, die der Schallkopf aussendet und den reflektierten Anteil absorbiert. Da die Schallausbreitungsgeschwindigkeit in verschiedenen Geweben bekannt ist, kann aus der Zeit zwischen Emission, Reflexion und Absorbtion die Tiefenlage von Objektkonturen bestimmt und damit das Ultraschallbild errechnet und erzeugt werden.

Fritz Kuhn hat während seiner Ausbildung am Diagnostischen Strahleninstitut des AK St. Georg die Einführung der Ultraschalltechnik erlebt, die seinerzeit noch in den Kinderschuhen steckte. Jahre später erinnert er sich in einem Schreiben an Kolleginnen und Kollegen: »Als vor 12 Jahren – in meiner Hamburger Zeit – ein Ultraschallgerät in der Röntgenabteilung vorgestellt wurde, haben wir damals die diffusen Bilder belächelt, als wir 1978 in unserem Institut ein Gerät der ersten Generation aufstellten, waren wir erstaunt über die Möglichkeiten der Sonographie …«

Bei dem ersten Gerät muss mit dem Schallkopf noch Zentimeter für Zentimeter die Körperoberfläche abgetastet werden. In diesem zeitaufwendigen Verfahren wird dabei nur ein einzelnes statisches Bild geliefert. Das Gerät wurde nur etwa zweieinhalb Jahre im Institut verwendet.
Die nächste Generation verfügte schon über einen Schallkopf, der größere Organabschnitte erfasste, eine zeilenförmige Abtastung überflüssig machte und so die Untersuchungszeit deutlich verkürzte. Es konnte bereits ein bewegtes Ultraschallbild erzeugt werden, was eine Funktionsprüfung des Organs erlaubte.

Wegen der unkomplizierten Handhabung wird die Sonographie im Institut zur Primärdiagnostik eingesetzt: Erst wenn das Ultraschallbild Hinweise auf eine Erkrankung gibt, werden aufwendigere und präzisere Untersuchungsmethoden eingesetzt. Dennoch ist inzwischen der Anteil der sonographischen Untersuchungen im Institut erheblich gesunken, da viele Arztpraxen über eigene Geräte verfügen.
Doch die Methode wird auch weiterhin ihre Anwendung finden, zumal die technische Entwicklung des Ultraschalls noch lange nicht abgeschlossen ist. Durch immer schnellere Rechenleistungen können Computer erfasste Daten in immer prägnantere Bilder umsetzen, bis hin zu Farbdarstellungen bestimmter Gewebestrukturen. Ein Gerät ist im Institut nur zwei bis maximal fünf Jahre im Einsatz, bis es durch eine neue Generation ersetzt wird.

Am 4.6.1977 verstirbt Walter Kuhn.

Die Anmeldung
Petra Rapp,
Kerstin Masella,
Anette Wingbermühle,
Erika Südbeck,
Sahra Thies.

Das Schreibbüro im Jahr 2000:
Heike Ringelhan,
Kirsten Behrends,
Hannelore Heinold,
Claudia Theermann.

1978. Das Haus Gottorpstraße 3, das die Hubertus-Apotheke beherbergte, steht zum Verkauf. Das Institut wird baulich erweitert, indem beide Gebäude miteinander verbunden werden.
Im ehemaligen Ladenbereich der Apotheke wird ein moderner Eingangsbereich geschaffen, im Obergeschoss werden das Schreibbüro und neue Personalräume eingerichtet. Da sich der Eingang nun in der ehemaligen Apotheke befindet, erhält das Institut eine neue Hausnummer.

»Wir haben einfach angefangen …«

Enormer Fortschritt und Abenteuer zugleich: Einführung der Kernspintomographie

»Eine kleine Revolution«, titelt das Deutsche Ärzteblatt, als es im Juli 1982 in einem ausführlichen Artikel die Kernspintomographie seiner Leserschaft präsentiert. Auch andere Fachzeitschriften kündigen euphorisch die neue Technik an, sprechen sogar von einer Überlegenheit gegenüber der Computertomographie. Mit der Kernspintomographie ist es möglich, 2- und 3-dimensionale Bilder aus dem Körperinneren zu erhalten, ohne dass der Patient Röntgenstrahlen oder radioaktiven Substanzen ausgesetzt wird. Die Untersuchung kann beliebig oft wiederholt werden. Die für den Patienten unangenehme Kontrastmittelgabe ist kaum noch notwendig. Die Kernspintomographie liefert Schnittbilder aus allen Organregionen in jeder Raumebene mit hohem Weichteilkontrast. Krankhafte Prozesse besonders im Bereich des Gehirns, des Rückenmarks, des Brust- und Bauchraumes, aber auch der Gelenke sind frühzeitig zu erkennen und genau zu lokalisieren.

Kernspin-T

Besse

als mi

Der Traum vom gläsernen Menschen ist nähergerückt

Revolution in der medizinischen Diagnostik:

Bilder aus dem Körper ohne Röntgenstrahlen

Oldenburg. In der vergangenen Woche begann die Installation eines Kern-Spin-Tomographen in einem privaten Röntgeninstitut in Oldenburg. Dazu wurde ein sechs Tonnen schwerer Magnet mit einem Kran in das oberste Stockwerk des Institutgebäudes gehoben.

Revolutionierend an diesem Gerät ist, daß der Patient während der Untersuchung keinerlei Röntgenstrahlen oder radioaktiver Substanzen ausgesetzt

Tumoren – sichtbar zu machen.

In Norddeutschland wird bisher lediglich an der Medizinischen Hochschule ein Forschungsgerät jedoch wurde auf ei lich in Genf stattgefu ternationalen Kongr stellt, daß die Kern-S graphie das Forsc dium verlassen hat u reif geworden ist.

Die Kern-Spin-Tom ist eine neue bildgeb

eines hochfrequenten magnetischen Wechselfeldes wird die Kernmagnetisierung aus ihrer

lich kontrastreicher dargestellt werden als mit der Röntgen-Computer-Tomographie. Die

DER DEUTSCHE arzt

Anwendungschancen eines neuen bildgebenden Verfahrens geprüft

Kernspintomographie auch in der ärztlichen Praxis?

Die Kernspintomographie (KST), ein noch junges bildgebendes Verfahren, hat sich in

Tabelle 1: Vermutete Veränderungen in der Anwendungsbreite bildgebender Diagnoseverfahren in den nächsten 5 Jahren

Ebenfalls 1982 wird im Röntgeninstitut noch über eine Kooperation mit den Städtischen Kliniken zur Anschaffung eines Computertomographen verhandelt. Seit 1977 gibt es in Oldenburg nur ein Gerät im Evangelischen Krankenhaus. Da jedoch nicht sichergestellt werden kann, ob ein weiteres in Oldenburg überhaupt ausgelastet werde, kommt es zu keiner Einigung.

Indes wächst zunehmend das Interesse von Dr. Kuhn an computergesteuerten Schnittbildverfahren. Die sich mehrenden Veröffentlichungen über Kernspintomographie in wissenschaftlichen Zeitschriften und im deutschen Ärzteblatt wecken ihr Interesse und bewegen schließlich die Ärzte, dieses neue, weitgehend noch unerforschte bildgebende Verfahren einzuführen. Während des Niedersächsischen Röntgenkongresses im Frühjahr 1983 in Hannover wird nach einem Gespräch mit Herrn Grau der Siemens AG kurzentschlossen eine kernspintomographische Anlage bestellt. Ein mutiger Schritt: Es gab zwar bis dahin einige Veröffentlichungen in Fachzeitschriften, Literatur oder diagnostische Abhandlungen mit Beschreibungen von Krankheitsbildern aber kaum. Immer wieder raten Kollegen von der Anschaffung ab. Auf einem Kongress zur Kernspintomographie in Mons/Belgien etwa, mit damals nur etwa 15 Teilnehmern, belächelt Dr. Pohlenz, Nachfolger von Dr. Feindt und Dr. Kuhns ehemaliger Con-Oberarzt, das riskante Vorhaben. Dennoch: *»Wir haben einfach angefangen…«*, resümiert Dr. Kuhn heute, rückblickend auf den damals für das Institut wichtigen Entschluss.

Die **Kernspintomographie,** auch **Magnet-Resonanz-Tomographie** genannt, beruht auf dem physikalischen Prinzip, dass Atomkerne mit ungerader Protonen- oder Neutronenzahl über einen Eigendrehimpuls (Spin) verfügen und dadurch zu winzigen Magneten werden. Bereits 1952 erhielten die Physiker F. Bloch und E. M. Purcell für diese Entdeckung den Nobelpreis. Natürlicherweise sind die Magnete in der Materie ungeordnet. Durch ein starkes Magnetfeld richten sie sich jedoch, ähnlich wie eine Kompassnadel, parallel zum Magnetfeld aus. Unter Einwirkung eines kurzen Hochfrequenzimpulses werden bei der Kernspintomographie die gleichmäßig angeordneten Atomkerne ins Schlingern gebracht. Nach Abschalten des Hochfrequenzimpulses wird die in einer Messspule induzierte Spannung, das Kernresonanzsignal, registriert. Zusammen mit der Abklingzeit der Kernresonanz (Relaxtion), d.h. die Zeit bis die schlingernden Atomkerne wieder eine Ruheposition einnehmen, ergeben sich Daten, die in einem Großrechner ausgewertet und zu einem Bild verarbeitet werden.





Der für die Messung geeignetste Atomkern ist das Wasserstoffatom, da dieses Element im Körper am häufigsten vorkommt. Während also beim konventionellen Röntgen oder bei der Computertomographie das Parameter die Gewebedichte darstellt, basiert die Kernspintomographie auf der unterschiedlichen Flüssigkeitsverteilung und -konzentration im Körper. Auf diesem Wege sind nicht nur mit hohem Kontrast einzelne Organe, sondern auch Gewebestrukturen, darzustellen. Krankheitsprozesse grenzen sich zudem auf den Abbildungen deutlich vom gesunden Gewebe ab, da sie über unterschiedliche Flüssigkeitskonzentrationen verfügen.

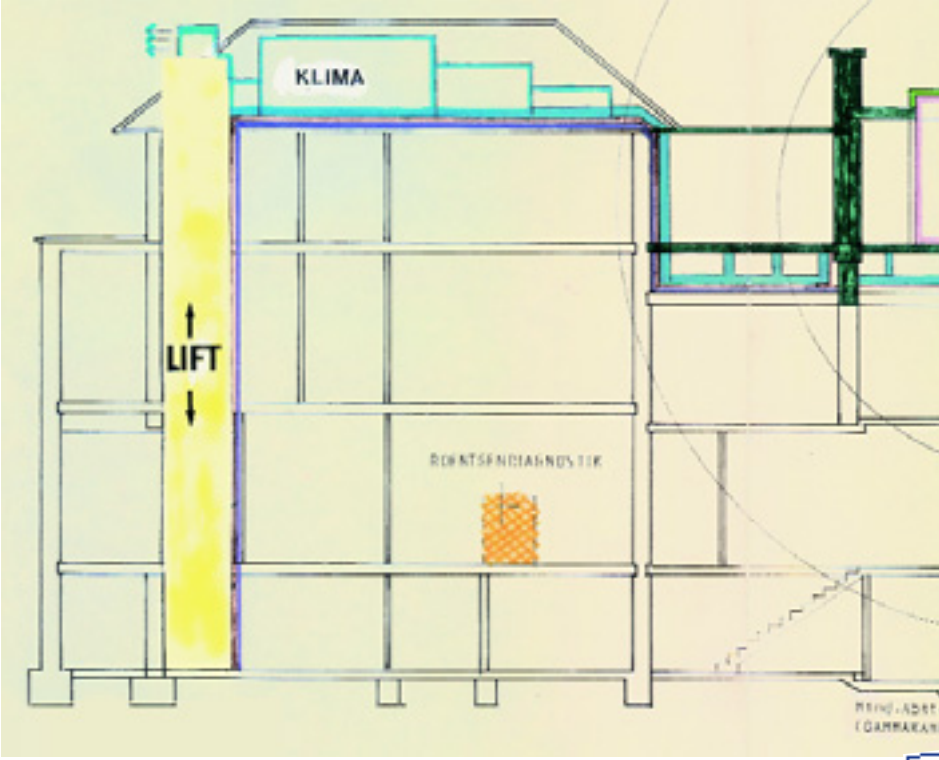

Beim Bau musste darauf geachtet werden, dass keine Materialien verwendet werden, die die Homogenität des Magneten stören: Einbau eines Leimbinders, der später den sechs Tonnen schweren Magneten tragen wird.

Von links: Siemens-Ingenieure Horstmann und Eilmes, Fritz Kuhn und Sohn Stefan.

Planung 1983 unter Berücksichtigung des Magnetfeldes: Die übrigen Geräte im Institut dürfen nicht gestört werden, umgekehrt dürfen Autos nicht den Magneten beeinflussen.

August 1983: Baubeginn. In Zusammenarbeit mit Siemens wird die Installation der Anlage geplant. Der Kernspintomograph wird in der dritten Etage des Anbaus untergebracht, die bis dahin das Ehepaar Heiß teilweise als Wohnung nutzte. Um die Homogenität des Magneten nicht zu stören, dürfen sich innerhalb eines bestimmten Radius keine beweglichen Eisenteile wie Autos oder Fahrstühle befinden. Doch mit dem erhöhten Standort kann genügend Abstand zu parkenden Autos und zum Straßenverkehr eingehalten werden.
Entsprechend dem Gewicht des Magneten wird die statische Belastbarkeit des Bodens angeglichen. Zudem müssen die benachbarten Räume, auch ober-

Die Statik stimmt! Die Baustelle wird begutachtet: Gertrud Kuhn, Günther Eilmes, Bernd Carstens.

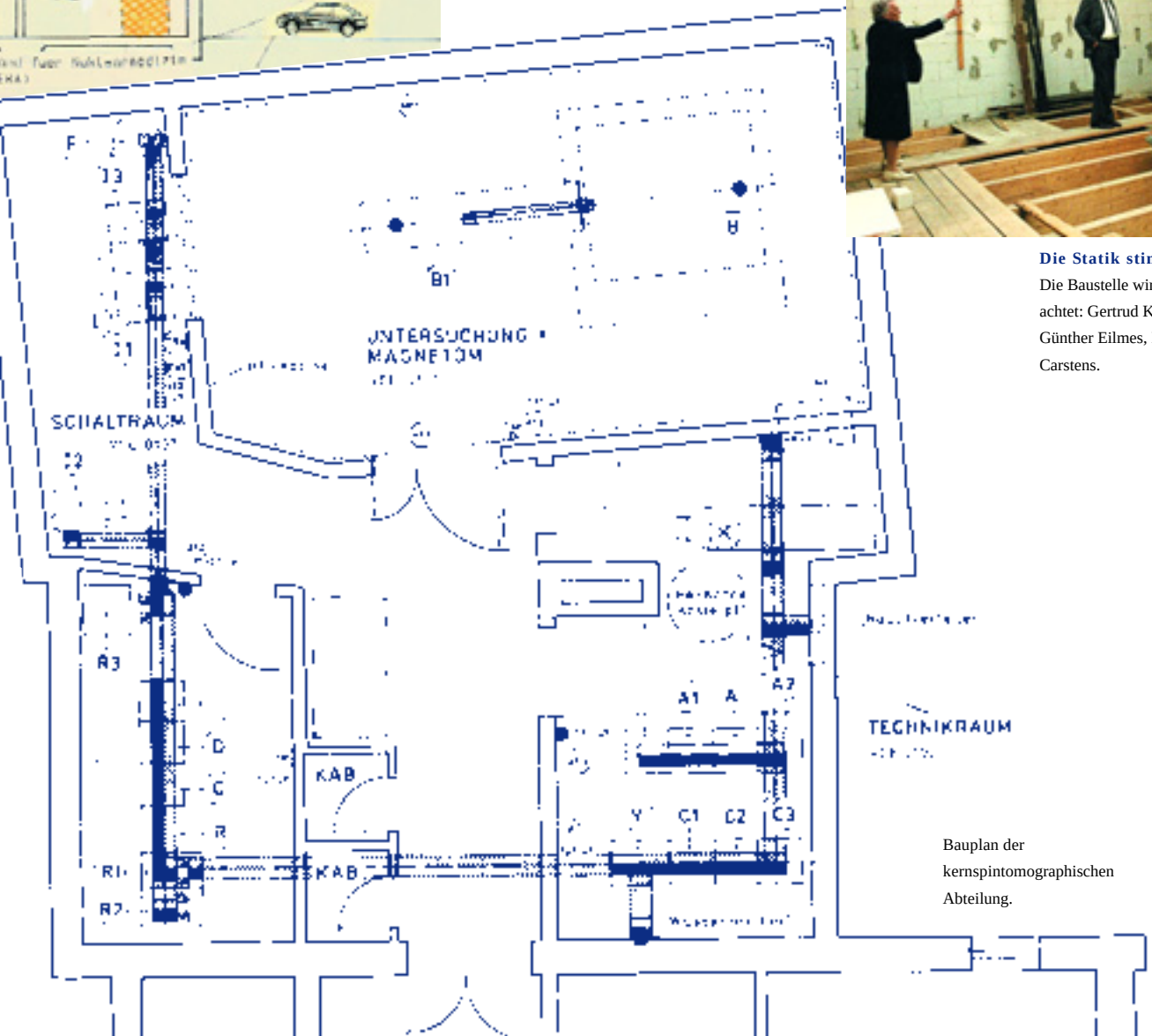

Bauplan der kernspintomographischen Abteilung.

Der zukünftige Untersuchungsraum
wird komplett mit Kupfer ausgekleidet um als Faraday'scher Käfig zu wirken.

und unterhalb frei von magnetisierenden Metallen sein, wie z. B. Abwasserrohre, T-Träger, Betonarmierung usw. . Dazu wird das obere Geschoss mit metallfreien Baustoffen komplett neu aufgebaut. Zudem wird im Dach eine Transportluke ausgespart, durch die der Magnet später mit einem Kran in die Räume hinabgelassen wird.
Der Untersuchungsraum wird vollständig mit Kupfer ausgekleidet, um als Faraday'scher Käfig zu wirken, da sonst die Hochfrequenzimpulse verbunden mit dem starken Magnetfeld empfindliche Apparaturen, wie Röntgenbildverstärker, nuklearmedizinische oder EKG-Geräte sowie Rundfunk- und Fernsehübertragungen stören würden. Außerdem muss ein Abstand von sechs Metern zu den Nachbarräumen und vom Nachbargrundstück eingehalten werden, da Herzschrittmacherpatienten gefährdet sind sowie Kreditkarten und Magnetbänder gelöscht werden könnten. Die Stärke des Magnetfeldes hat erhebliche Auswirkungen auf den Betriebsablauf: Stets muss darauf geachtet werden, dass Mitarbeiter und Patienten im Untersuchungsraum keine metallenen Gegenstände wie Schlüssel oder Schmuck bei sich tragen. Als einmal ein NDR-Team über den Magnetom berichtet, stürzt der vorschnelle Kameramann mit seiner Videokamera in den Untersuchungsraum: Die Kamera, die mit einem Magnetbandaufzeichnungssystem arbeitet, fällt augenblicklich aus. Erst als das Fernsehteam eine neue Filmkamera organisiert, können Aufnahmen vom Magnetom gemacht werden.

Ein historischer Moment:
Der Magnet wird durch die Transportluke in den Untersuchungsraum hinabgelassen.

Der Einbau als Familienereignis:
Fritz und Michaela Kuhn mit Sohn Stefan und Tochter Annekatrin.

Selbst außerhalb der ersten Abschirmung, im Foyer der kernspintomographischen Abteilung, ist der Einfluss des Magnetfeldes noch zu spüren: Einmal betet ein muslimischer Patient statt nach Mekka in Richtung des Magneten: Der Kompass des Mannes richtete sich nach dem Magnetom, statt nach dem Magnetfeld der Erde aus.

Über den Dächern von Oldenburg
schwebt der sechs Tonnen schwere Magnet.

Im Oktober 1983 wird im Institut der Kernspintomograph vom Typ **Magnetom SL** der Firma Siemens installiert – der erste seiner Art in Norddeutschland. Bei dem Magneten handelt es sich um einen sechs Tonnen schweren Ringmagneten mit einer Öffnung, in die der menschliche Körper hineinpasst. Der supraleitende Magnet ist ein Elekromagnet, mit einer Stärke von vorerst 0,25 Tesla. Zum Vergleich: Ein Tesla entspricht der 20.000-fachen Stärke des Erdmagnetfeldes. Hohe Feldstärken zwischen 0,25 und 2,0 Tesla und somit bessere magnetische Homogenität können nicht mehr mit Widerstandsmagneten, sondern nur mit supraleitenden Magneten erzeugt werden.

Die Kraft des Magnetfeldes.
Der Magnetom neuester Generation verfügt über eine Feldstärke von 1,5 Tesla. Die Magnetanziehung reicht aus, eine schwere Eisenkette zum Schweben zu bringen, die nur mit Mühe von zwei Mitarbeitern gehalten werden kann.

Füllung des Magneten mit flüssigem Helium.
Links erkennt man die Vereisung des Füllstutzens.

Das starke Magnetfeld wird durch große, stromdurchflossene Spulen erzeugt, die nicht wie üblich aus Kupfer, sondern aus einer tiefgekühlten Niob-Titan-Legierung bestehen. Die Temperatur von etwa minus 270 Grad Celcius wird durch flüssiges Helium erreicht, das, um eine Verdampfung möglichst gering zu halten, in einem staniolähnlichen Stoff verpackt ist. Darum ist ein Mantel aus flüssigem Stickstoff gelegt, da die Kühlung so kostengünstiger ist. Das Besondere an dem supraleitenden Magneten gegenüber einem gewöhnlichen Elektromagneten ist: Wenn er einmal auf die gewünschte Feldstärke aufgeladen wurde, benötigt er zur Aufrechterhaltung des Feldes keine weitere elektrische Leistung. Supraleiter setzen elektrischem Strom bei sehr tiefen Temperaturen keinen Widerstand mehr entgegen, so dass das Magnetfeld theoretisch über Jahre erhalten bleibt.

Die Magnet-Resonanz-Anlage besitzt drei Gradienten-Spulenanordnungen für alle drei Raumrichtungen, die durch spezielle Gradientenverstärker angetrieben werden. Die Gradienten dienen dazu, Bilder beliebiger Richtung zu erstellen. Auf die Spulen wirken mechanische Kräfte, die für das typische Klopfgeräusch während der Messung verantwortlich sind. Der Magnet ist gekoppelt an ein Hochfrequenzfeld mit HF-Sendeverstärker zur Anregung der Spins und mit HF-Empfangsverstärker zum Empfangen des hochfrequenten MR-Signals, das die zur Bildgebung notwendige Information enthält.

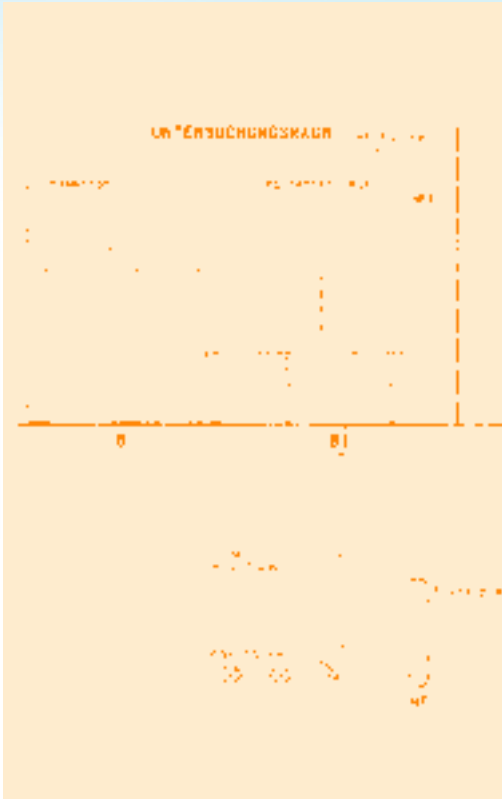

Schaltplan der einzelnen Komponenten.

Das Computersystem besteht aus drei Einheiten: Dem Bildrechner, dem Steuerrechner und dem Speichersystem zu Dokumentationszwecken.

Der Magnetom im Röntgeninstitut Oldenburg ist eines der fünf Geräte, die damals etwa gleichzeitig in Deutschland in Betrieb genommen werden. Die Installation wird von Siemens überwacht. Bis zur ersten Untersuchung läuft die Anlage längere Zeit im Probelauf. Immer wieder reisen Techniker und Ingenieure an, um einen reibungslosen Einbau und Durchlauf des Gerätes zu sichern. Da das Gerät noch nicht TÜV geprüft ist, verfolgt auch das Gewerbeaufsichtsamt die Installation genau, meldet jedoch nach Absprache mit dem Bundesgesundheitsamt keine Beanstandungen an.

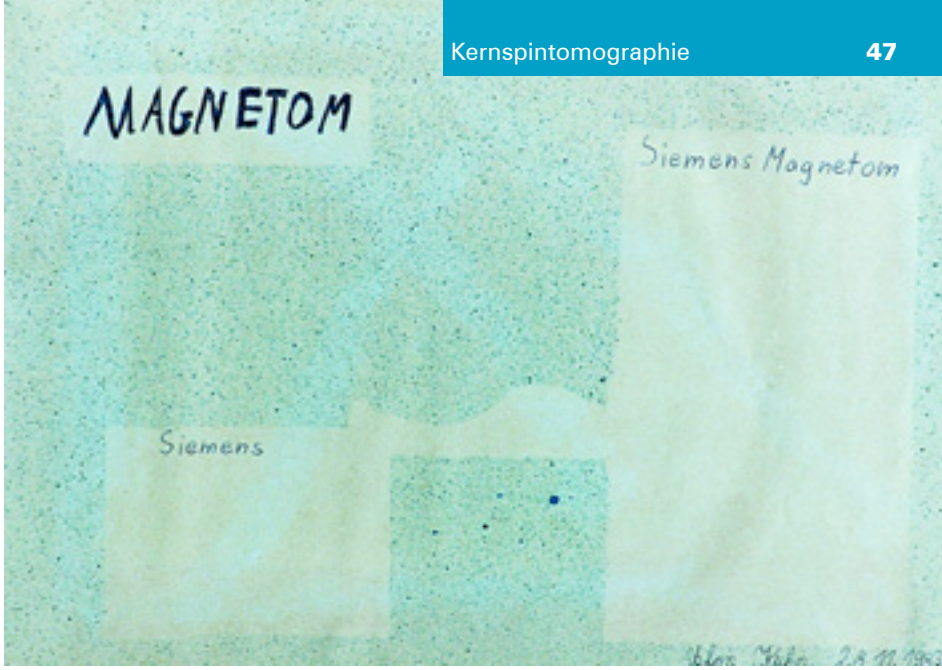

Kindliche Sicht auf komplizierte Technik: Siebdruck von Stefan Kuhn, damals 10 Jahre alt.

Fotografische Sicht auf die neue Technik: Der Magnetom der ersten Generation.

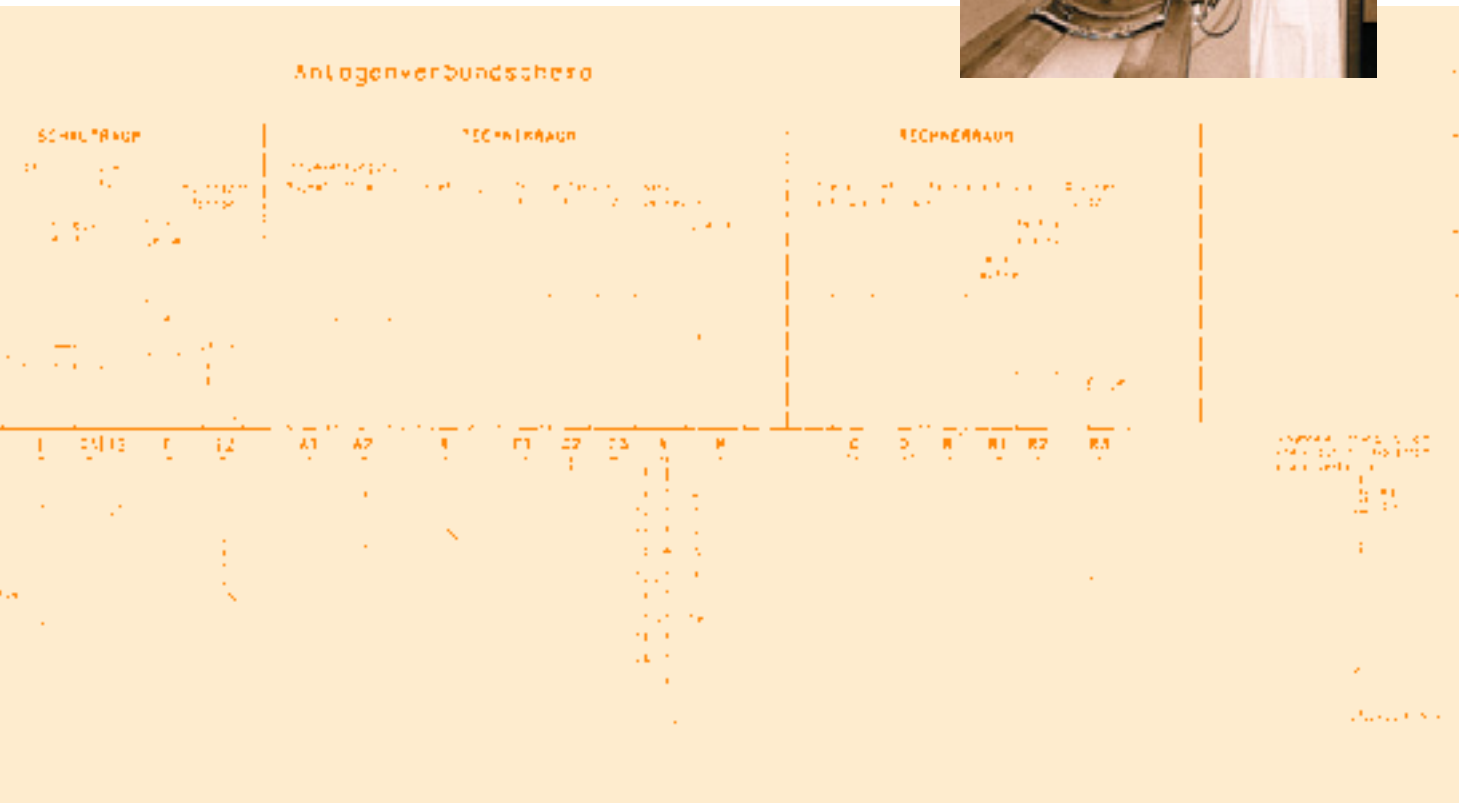

Einweihung der neuen Anlage:
von links
Frau Manske,
Frau Kuhlmann,
Fritz Kuhn,
Stefan Kuhn,
Frau von Reeken.

Ernst Klett

Bauunternehmer
Bernd Carstens

Mitarbeiterinnen der ersten Stunde:
Frau Mette
und Frau Warns.

In einem starken Magnetfeld befindet sich der Patient, wenn er mit dem Kernspintomographen untersucht wird. Strahlenbelastung und Kontrastmittel werden bei diesem Gerät ausgeschlossen. Bild: Schmidt

Diagnose mit Magnetfeld

Erster Kernspintomograph in Betrieb

Ku **Oldenburg.** Neuartige Einblicke in den menschlichen Körper ermöglicht ein modernes strahlungsfreies Diagnosegerät. In der Praxisgemeinschaft der Oldenburger Ärzte Dr. Fritz Kuhn, Dr. Hans-Joachim Steen und Dr. Burckhard Terwey an der Gottorpstraße wurde jetzt der für Norddeutschland erste Kernspintomograph mit supraleitendem Magneten in Betrieb genommen. Das Gerät liefert Bilder vom Körperinnern ohne Einsatz von Röntgenstrahlen und ohne, daß dem Patienten Kontrastmittel eingegeben werden müssen.

Nach Darstellung des Herstellers, der Siemens AG, stellen die Möglichkeiten des Kernspintomographen „die höchste Stufe auf der diagnostischen Leiter" dar; besonders die Bildqualität werde bei anderen Verfahren nicht erreicht. Der Einsatz des Tomographen empfehle sich unter anderem bei der Diagnose im Bereich des Hirns und des kleinen Beckens, bei der Untersuchung des Rückenmarks und der Prostata. Tumore und Multiple Sklerose seien bereits im Frühstadium nachweisbar. Außerdem ließen sich mit hoher Wahrscheinlichkeit Aussagen darüber machen, ob ein Tumor gut- oder bösartig ist.

Kernstück der Anlage ist ein mit flüssigen Helium und flüssigem Stickstoff gekühlter supraleitender Magnet, mit der 100 000fachen Stärke des Erdmagnetfeldes. Die Wasserstoff-Atomkerne, die überall im menschlichen Körper vorhanden sind, drehen sich wie ein Kreisel um die eigene Achse („Spin" wird diese Eigenrotation von Fachleute genannt) und werden dadurch zu winzigen Magneten. Das Magnetfeld des Tomographen richtet sie wie Kompaßnadeln in die gleiche Richtung aus. Ein elektromagnetischer Impuls mit hoher Frequenz bringt sie zum Schlingern. Nach einiger Zeit nehmen sie ihre ursprüngliche Position wieder ein. Dabei geben sie ein Signal ab, daß der Computer in ein Bild umwandelt. Der Arzt kann damit Rückschlüsse auf die Beschaffenheit von Geweben und Organen ziehen.

Untersuchungen mit dem Kernspintomographen lassen nach Aussagen des Herstellers keine Schädigungen erwarten, so daß die Aufnahmen beliebig oft wiederholt werden könnten.

Die gesetzlichen Krankenkassen bezahlen Untersuchen mit dem Kernspintomographen bisher in der Regel nicht. Erst, wenn die medizinische Zuverlässigkeit des neuen Verfahrens ausreichend geprüft und bestätigt sei, würden die Kosten übernommen, heißt es dazu bei der AOK Oldenburg.

Nordwest-Zeitung, 10.2.84

Die Finanzierung bleibt lange ungeklärt. Erst am 16. Januar 1984, nachdem auf das Praxisgebäude eine Grundschuld aufgenommen werden musste, erhalten Dr. Steen und Dr. Kuhn auf Empfehlung von Herrn Hüpers, einem engen Freund Walter Kuhns, endlich die Zusage der Bremer Landesbank über die Gewährung eines Kredits zur Finanzierung der Umbaumaßnahmen und des Magnetoms in Höhe von 3,5 Millionen Mark. Für das Institut stellt der Magnetom ein erhebliches finanzielles Risiko dar. Siemens hat zwar im Kaufvertrag eine Rücknahmegarantie des Gerätes zugesichert, die hohen Umbaukosten waren jedoch nicht abgedeckt. Weder die Hausbank des Instituts noch andere Banken waren damals bereit, den Kernspintomographen zu finanzieren. Es bestanden erhebliche Bedenken, ob sich so eine medizinische Großanlage in einem privaten Röntgeninstitut rentieren würde, zumal der praktische medizinische Einsatz der Technik fast als unerforscht galt und die Krankenkassen diese Untersuchungsmethode noch nicht anerkannten.

Kritische Stimmen: Die DKP gibt Contra.

ROTE BAZILLE

ZEITUNG DER DKP-SAMMELBEWEGUNG KRANKENHÄUSER OLDENBURG

PROFIT contra HUMANITÄT

DAS ERGEBNIS!

Durch Vermittlung von Herrn Hüpers wurde der Kredit gewährt. Rechts Herr Wöbken von der Bremer Landesbank.

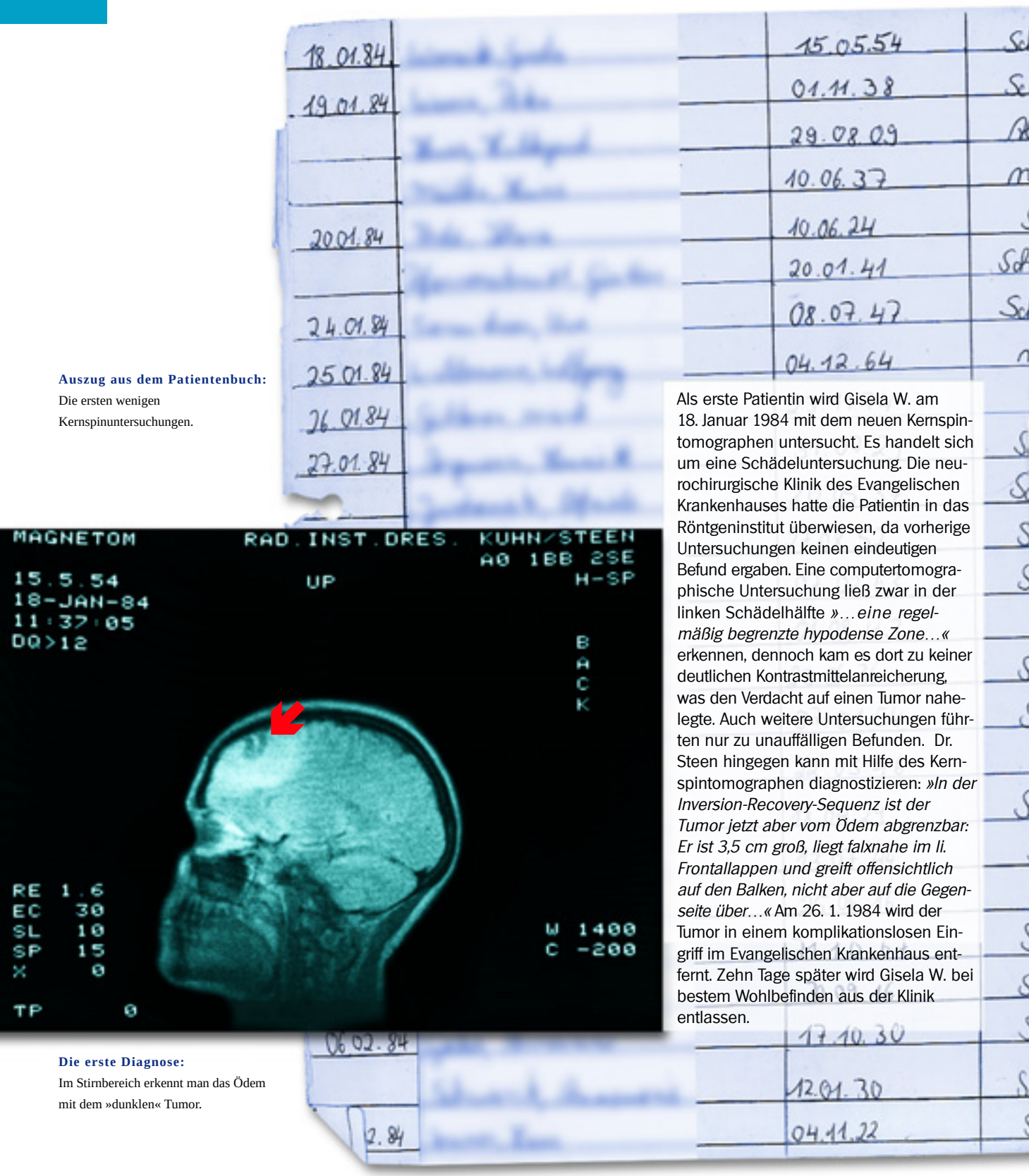

Auszug aus dem Patientenbuch:
Die ersten wenigen Kernspinuntersuchungen.

Als erste Patientin wird Gisela W. am 18. Januar 1984 mit dem neuen Kernspintomographen untersucht. Es handelt sich um eine Schädeluntersuchung. Die neurochirurgische Klinik des Evangelischen Krankenhauses hatte die Patientin in das Röntgeninstitut überwiesen, da vorherige Untersuchungen keinen eindeutigen Befund ergaben. Eine computertomographische Untersuchung ließ zwar in der linken Schädelhälfte *»…eine regelmäßig begrenzte hypodense Zone…«* erkennen, dennoch kam es dort zu keiner deutlichen Kontrastmittelanreicherung, was den Verdacht auf einen Tumor nahelegte. Auch weitere Untersuchungen führten nur zu unauffälligen Befunden. Dr. Steen hingegen kann mit Hilfe des Kernspintomographen diagnostizieren: *»In der Inversion-Recovery-Sequenz ist der Tumor jetzt aber vom Ödem abgrenzbar: Er ist 3,5 cm groß, liegt falxnahe im li. Frontallappen und greift offensichtlich auf den Balken, nicht aber auf die Gegenseite über…«* Am 26. 1. 1984 wird der Tumor in einem komplikationslosen Eingriff im Evangelischen Krankenhaus entfernt. Zehn Tage später wird Gisela W. bei bestem Wohlbefinden aus der Klinik entlassen.

Die erste Diagnose:
Im Stirnbereich erkennt man das Ödem mit dem »dunklen« Tumor.

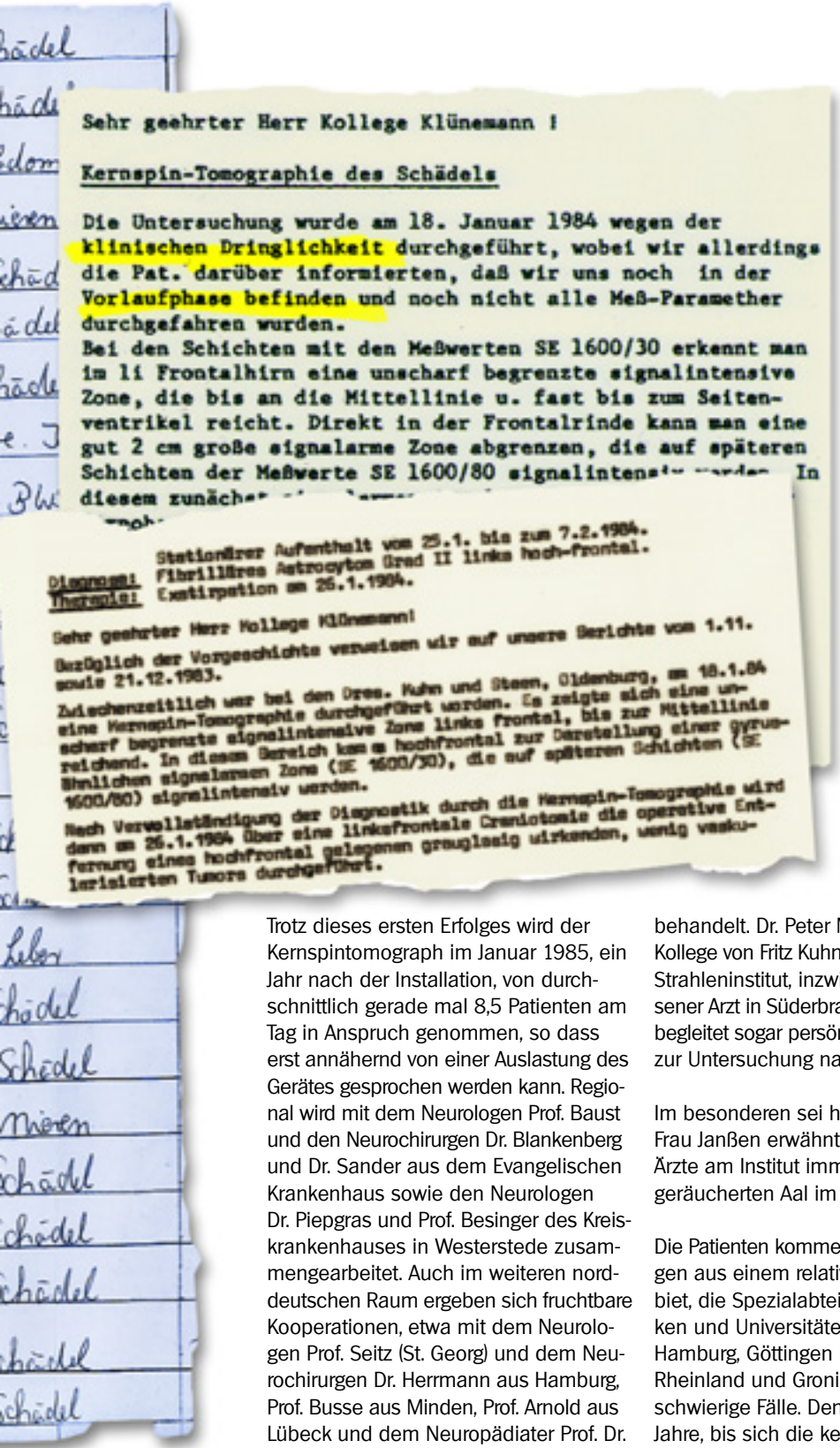

Sehr geehrter Herr Kollege Klünemann !

Kernspin-Tomographie des Schädels

Die Untersuchung wurde am 18. Januar 1984 wegen der klinischen Dringlichkeit durchgeführt, wobei wir allerdings die Pat. darüber informierten, daß wir uns noch in der Vorlaufphase befinden und noch nicht alle Meß-Parameter durchgefahren wurden.
Bei den Schichten mit den Meßwerten SE 1600/30 erkennt man im li Frontalhirn eine unscharf begrenzte signalintensive Zone, die bis an die Mittellinie u. fast bis zum Seitenventrikel reicht. Direkt in der Frontalrinde kann man eine gut 2 cm große signalarme Zone abgrenzen, die auf späteren Schichten der Meßwerte SE 1600/80 signalintensiv werden. In diesem zunächst

Stationärer Aufenthalt vom 25.1. bis zum 7.2.1984.
Diagnose: Fibrilläres Astrocytom Grad II links hoch-frontal.
Therapie: Exstirpation am 26.1.1984.

Sehr geehrter Herr Kollege Klünemann!

Bezüglich der Vorgeschichte verweisen wir auf unsere Berichte vom 1.11. sowie 21.12.1983.

Zwischenzeitlich war bei den Dres. Kuhn und Steen, Oldenburg, am 18.1.84 eine Kernspin-Tomographie durchgeführt worden. Es zeigte sich eine unscharf begrenzte signalintensive Zone links frontal, bis zur Mittellinie reichend. In diesem Bereich kam es hochfrontal zur Darstellung einer gyrusähnlichen signalarmen Zone (SE 1600/30), die auf späteren Schichten (SE 1600/80) signalintensiv werden.

Nach Vervollständigung der Diagnostik durch die Kernspin-Tomographie wird dann am 26.1.1984 über eine linksfrontale Craniotomie die operative Entfernung eines hochfrontal gelegenen grauglasig wirkenden, wenig vaskularisierten Tumors durchgeführt.

Patienten von Prof. Dr. Doose: Kinder des Epilepsiezentrums Rainsdorf in Schleswig-Holstein wurden zur Untersuchung in einem gesponserten Kleinbus gebracht. Durch kernspintomographische Aufnahmen des Hirns konnten neue Erkenntnisse über den Grund der Erkrankung gewonnen werden.

Trotz dieses ersten Erfolges wird der Kernspintomograph im Januar 1985, ein Jahr nach der Installation, von durchschnittlich gerade mal 8,5 Patienten am Tag in Anspruch genommen, so dass erst annähernd von einer Auslastung des Gerätes gesprochen werden kann. Regional wird mit dem Neurologen Prof. Baust und den Neurochirurgen Dr. Blankenberg und Dr. Sander aus dem Evangelischen Krankenhaus sowie den Neurologen Dr. Piepgras und Prof. Besinger des Kreiskrankenhauses in Westerstede zusammengearbeitet. Auch im weiteren norddeutschen Raum ergeben sich fruchtbare Kooperationen, etwa mit dem Neurologen Prof. Seitz (St. Georg) und dem Neurochirurgen Dr. Herrmann aus Hamburg, Prof. Busse aus Minden, Prof. Arnold aus Lübeck und dem Neuropädiater Prof. Dr. Doose, der Anfallsleiden von Kindern behandelt. Dr. Peter Meyer, ehemaliger Kollege von Fritz Kuhn am Diagnostischen Strahleninstitut, inzwischen niedergelassener Arzt in Süderbrarup an der Schlei, begleitet sogar persönlich seine Patienten zur Untersuchung nach Oldenburg.

Im besonderen sei hier die Patientin Frau Janßen erwähnt: Sie hatte für die Ärzte am Institut immer einen frisch geräucherten Aal im Gepäck!

Die Patienten kommen für Untersuchungen aus einem relativ großen Einzugsgebiet, die Spezialabteilungen großer Kliniken und Universitäten aus Kiel, Lübeck, Hamburg, Göttingen und sogar aus dem Rheinland und Groningen überweisen schwierige Fälle. Dennoch vergehen Jahre, bis sich die kernspintomographische Anlage rechnet.

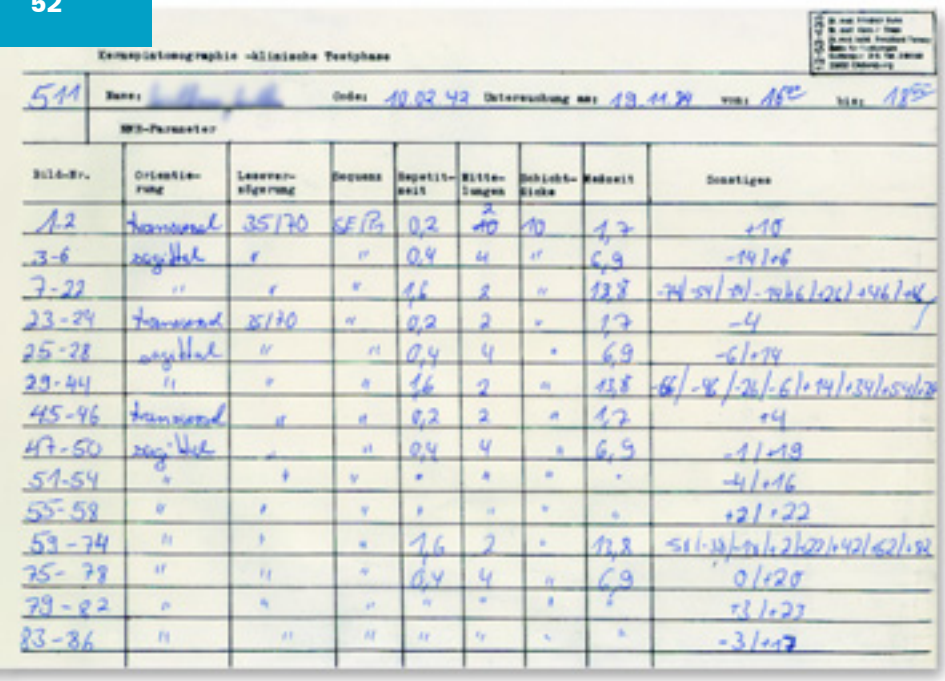

Ein **Untersuchungsprotokoll** von damals verdeutlicht die Untersuchungszeiten von bis zu drei Stunden pro Patient.

Hinzu kommt, dass aufgrund der Untersuchungszeiten von bis zu drei Stunden pro Patient an einem Tag maximal 13 Patienten untersucht werden, obwohl das Gerät 16 bis 18 Stunden in Betrieb ist. Auch mit einer Umrüstung der Anlage im Jahr der Inbetriebnahme von 0,25 Tesla auf 0,5 Tesla und der Erneuerung der VAX-Computeranlage durch Werner Lück wird keine wesentlich schnellere Untersuchungszeit erreicht.

Die anfängliche Euphorie über die Möglichkeiten der Kernspintomographie lässt bei Dr. Kuhn zunehmend nach. Enttäuschung kommt auf. Zeitweise wird schon über einen Abbau der Anlage nachgedacht, da eine wirtschaftliche Nutzung nicht abzusehen ist. Zudem fällt in den ersten zwei Jahren das Gerät häufig aus, so dass Untersuchungen verschoben werden müssen, was bei Patienten und zuweisenden Ärzten zu einer derartigen Unruhe führt, dass Patientenanmeldungen zurückgehen. Immer wieder müssen Siemens-Techniker kommen und Störungen beseitigen. Gleichzeitig werden in Hamburg und Bremen weitere Geräte installiert.

Der wirtschaftliche Druck ist enorm. Die Krankenkassen kündigen zudem an, Untersuchungen nicht zu bezahlen, jedenfalls nicht, solange die medizinisch-wissenschaftliche Zuverlässigkeit des neuen Verfahrens nicht ausreichend geprüft sei. Auf einem kurz vorher in Genf stattfindenden Ärztekongress ist

Computerexperte
Werner Lück

Immer einsatzbereite Siemens-Techniker:
Heinz Schilling und Gerd Mönckmeyer.

»KST-Experte«:
Werner Stratmann

KST 1984

Monat	Arbeitstage	Pat./Mon.	Pat./Tag	Geräteausfall Std./Mon.
Januar	9	14	1,6	0 dokumentiert
Februar	20	43	2,1	6
März	19	75	3,9	11
April	18	41	2,3	16
Mai	21	46	2,6	15
Juni	16	38	2,3	15

jedoch bestätigt worden, dass die Kernspintomographie das Forschungsstadium verlassen habe und praxisreif geworden sei. Tatsächlich mögen wohl die hohen Untersuchungskosten (eine Untersuchung kostete damals 850,– DM) die Krankenkassen bewogen haben, die Begrenzung der Kernspintomographie-Apparate in Deutschland zu fordern, um die teure Untersuchung von Bagatellfällen auszuschließen.

Im Institut werden die Untersuchungen den Patienten direkt in Rechnung gestellt. Erst nach eingehender Prüfung werden die Kosten durch die Krankenkasse übernommen. Dennoch zeichnet sich ein Erfolg ab: Sämtliche Untersuchungskosten werden nachträglich durch die Krankenkassen rückerstattet – ein Zeichen für die schnelle Akzeptanz und medizinische Notwendigkeit der neuen Technik. 1984 gründet sich der Bundesverband Betreiber Kernspintomographie e.V., der sich u.a. dafür einsetzt, die Abrechnungsfähigkeit kernspintomographischer Untersuchungen gegenüber den Krankenkassen durchzusetzen, was 1985 tatsächlich erreicht wird.

WIGAND FOKUHL
STEUERBERATER
DIPL.-KFM.
K.-H. STRÜVER
STEUERBERATER
2900 Oldenburg
Hauptstraße 9
(0441) 501007
Auswärtige Beratungsstelle:
3250 Hameln
Kastanienwall 5a
(05151) 7561/62
Herrn
Dr. med. Friedrich Kuhn
Gottorpstraße Nr. 2 - 3
2900 Oldenburg (Oldb.)
Ihr Zeichen: Sehr geehrter Herr Dr. Kuhn
Unser Zeichen: J.
Datum: 4. Juli 1984
Betr.: Zur Orientierung sende ich Ihnen anbei:
1) eine Aufstellung über die bisher eingegangenen Untersuchungen von Patienten, die mit der Kernspintomographie untersucht sind
2) eine Aufstellung über die Abrechnungsdurchschnitte bis zum 30.6. nicht bezahlt waren
Danach wurden bisher gezahlt DM 68 001,50.
Unbezahlte Rechnungen liegen vor über DM 47 855,00.
Durchschriften von bisher nicht geschriebenen Rechnungen wären hinzuzurechnen.
Wenn Sie hinzurechnen, daß mindestens DM 700 000,00 eingehen müssen, um unter Hinzunahme des Überschusses aus der bisherigen Praxis ein einigermaßen zufriedenstellendes Ergebnis zu erzielen, dann liegt noch eine bedenklich hohe Lücke vor.
Bedenklich ist auch der hohe Rückstand der unbezahlten Rechnungen.
Ich empfehle Ihnen, zu prüfen, warum die Schuldner bisher nicht zahlten, und evtl. deswegen zu mahnen.
Mit freundlichem Gruß

Herr Müller

Herr Fokuhl

Herr Jacobs

Am 15. Februar 1984 tritt der Radiologe Dr. Burckhard Terwey in die Gemeinschaftspraxis ein. Er hat sich kurz zuvor an der Universität Heidelberg im Bereich Ultraschalldiagnostik der Halsschlagader habilitiert. Für seine Habilitationsschrift erhält der Radiologe im Juni 1984 den Wilhelm-Conrad-Röntgenpreis, der von der Deutschen Röntgengesellschaft an Wissenschaftler für herausragende Leistungen verliehen wird. Im Institut beschäftigt er sich nun erstmals und hauptsächlich mit der Kernspintomographie, wozu auch die wissenschaftliche Auswertung der Ergebnisse gehört.

Ursprünglich aus Rastede bei Oldenburg stammend, will Dr. Terwey wieder in Norddeutschland Fuß fassen. Er erfährt vom Einbau des Kernspintomographen und besucht die Baustelle, wo er Dr. Kuhn kennenlernt. Tatsächlich ist man gerade auf der Suche nach personeller Verstärkung, so dass Dr. Terwey kurz nach der Inbetriebnahme der Anlage seine Arbeit im Institut aufnimmt.
Er setzt sich stark für die Veröffentlichung der Methoden der Kernspintomographie ein. Zusammen mit Dr. Kuhn hält er zahlreiche Vorträge vorwiegend im Norddeutschen Raum, aber auch auf internationalen Kongressen. Die weitere Bekanntmachung der neuen diagnostischen Möglichkeiten erfolgt über Rundschreiben an Ärzte sowie über Veröffentlichungen in Fachzeitschriften. Häufig finden Veranstaltungen im Institut selbst statt: Zahlreiche Ärzte sind im Institut zu Gast, um sich über die Methoden der Kernspintomographie zu informieren.

Zusätzlich erwirbt Fritz Kuhn weitere Kenntnisse über die Kernspintomographie auch auf seinen Reisen in die USA, die auf diesem medizinischen Gebiet bereits weiterentwickelt sind. Er nimmt an Kongressen (z.B. RSNA/Chicago) und an verschiedenen Weiterbildungen teil, insbesondere solchen, die an Einrichtungen stattfinden, die mit einem Kernspintomographen ausgestattet sind und schon über einen längeren Zeitraum Erfahrungen auf diesem Gebiet sammeln konnten.

»Bilder aus der Wissenschaft«:
Dr. Terwey in der zdf-Sendung.

Geehrt wurde **Dr. med. habil. Burckhard Terwey** (Bild): Er erhielt für seine Habilitationsschrift, die sich mit der Ultraschalldiagnostik der Halsschlagadern befaßt, den Röntgenpreis, der von der Deutschen Röntgengesellschaft an Wissenschaftler für herausragende Leistungen verliehen wird. Der 39jährige Oldenburger ist, wie seine Frau ihn charakterisiert, „sowohl Künstler als auch Mediziner". So studierte er zunächst Germanistik, Kunstgeschichte und Bildende Kunst, bevor er sich der Humanmedizin zuwandte. 1973 promovierte er und wurde nach der Ausbildung an den Kliniken der Universität Heidelberg 1980 als Facharzt für Radiologie (Strahlenkunde) anerkannt. Heute arbeitet er in einer Oldenburger Gemeinschaftspraxis. Die Wissenschaft wurde sein Hobby, daher bleibt für andere Freizeitbeschäftigungen, wie dem Fotografieren, Töpfern, Radieren nur selten Zeit – wenn, dann höchstens im Urlaub.
Bild: privat

Nordwest-Zeitung, 9.6.1984

RSNA/Chicago: Rainer Sieslack, Fritz Kuhn, Detlef Bartelt.

Kongress und Jazz: Fritz Kuhn, Günther Eilmes, N.N.

Der VACC zu Gast im Institut:
Bbr. Hans Jürgen Maaß,
Bbr. Eberhard Köppen,
Dr. Enno Otten, Dr. Klaus Addicks.

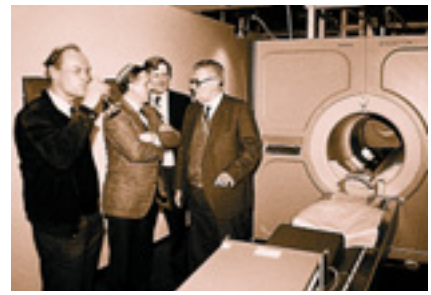

Dr. Kresimir Hrastnik
und Frau Klett

Unterricht am Kernspintomographen:
Dr. Nguyen Huu,
Famulant Bbr.
Ulf Richter bei der
Bildbearbeitung

Der Kernspintomograph stellt eine Innovation für die gesamte Region dar. Durch ihn liegen schon frühzeitig Erkenntnisse über Diagnostik und Methoden vor. Für Ärzte besteht die Möglichkeit, sich intensiv über die neue Technik zu informieren und weiterzubilden.

Mit Dr. Terwey muss man sich arrangieren. Für die Recherchen zu diesem Buch erzählt die ehemalige Mitarbeiterin Frau Manske folgende Anekdote: *»Er hatte immer so einen grauen Pullover an und keinen Kittel. Selbst die Patienten waren sich dann nicht sicher, ob der Doktor vor ihnen stand. Einmal sagte ich zu ihm: ›Oh, Herr Doktor, Sie haben ja Ihren weißen Kittel gar nicht an‹, woraufhin er sagte: ›Nein, Frau Manske. Ich habe heute wieder meinen grauen Pullover an. Aber keine Sorge, davon habe ich 12 Stück.‹«*

Als 1988 im St. Jürgen Krankenhaus in Bremen die Installation eines Kernspintomographen geplant wird, verlässt Dr. Terwey das Röntgeninstitut Oldenburg.

St.-Jürgen-Klinik: Neuer Chefarzt, neues Großgerät

Über sechs Millionen Mark für Kernspintomographie

Weser-Kurier, 18.1.1990

Frank Behrens und Herr Asmussen (Schering AG) haben frühzeitig Erkenntnisse über das neue Kontrastmittel Magnevist im Institut sammeln können.

Im Januar 1990 wendet sich Dr. Bruckenberger vom niedersächsischen Sozialministerium an das Röntgeninstitut Oldenburg mit der Bitte um Auskunft über die Auslastung des Kernspintomographen und das Einzugsgebiet der Patienten. Dem Großgeräteausschuss des Ministeriums liegen mehrere Anträge von Krankenhäusern und Praxen aus dem Regierungsbezirk Weser-Ems auf Anerkennung als Standort für einen Kernspintomographen vor. Dem Sozialministerium obliegt die Aufgabe, unter Berücksichtigung der Interessen anerkannter Standorte, medizinisch-technische Großgeräte zu genehmigen und für eine angemessene Verbreitung zu sorgen, bei Vermeidung eines »Wildwuchses«.

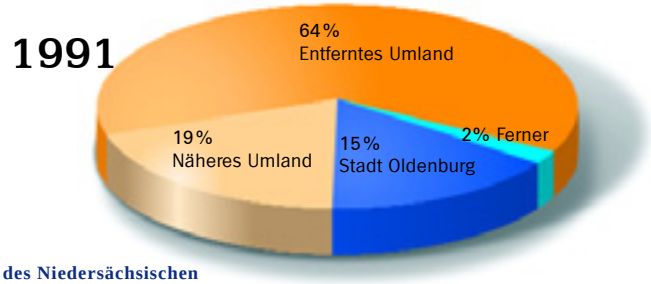

Im Auftrag des Niedersächsischen Sozialministeriums:
statistische Erfassung des Einzuggebietes der Patienten.

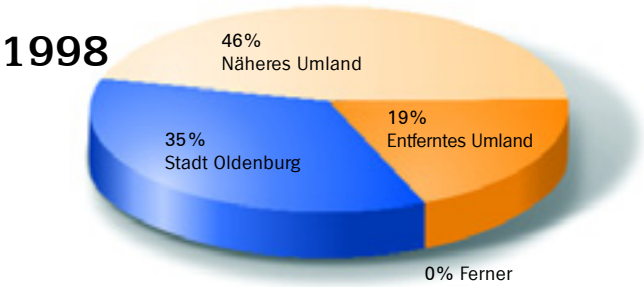

Eine Auswertung der Patientenkartei des Instituts ergibt, dass damals der überwiegende Teil der Patienten aus dem entfernteren Umland stammte. Heute hingegen, nach weiterer Verbreitung der Kernspintomographie auch in der näheren Umgebung (Standorte: Bremen, Wilhelmshaven, Westerstede, Sanderbusch u.a.), kommen die Patienten hauptsächlich aus Oldenburg und dem näheren Umland.

Durch die Großgeräte-Verordnung und der frühen Einführung der Kernspintomographie im Röntgeninstitut verzögert sich in anderen Einrichtungen die Anschaffung eines Kernspintomographen. So wurde dem Evangelischen Krankenhaus mit seiner anerkannten neurochirurgischen Klinik erst Anfang der 90er Jahre ein eigenes Gerät genehmigt. Allerdings muss an dieser Stelle betont werden, dass man mit der frühen Einführung der Technik einerseits bei Ärzten und Verwaltung erst das Interesse an der Kernspintomographie geweckt, andererseits den Krankenhäusern, die dem eher schwerfälligen staatlichen Gesundheitswesen unterliegen, frühzeitig den Zugang zu den diagnostischen Möglichkeiten der Kernspintomographie bei ortsnaher Untersuchung ermöglicht hat. 1984 wurden in Deutschland 20 Kernspintomographen bestellt, davon 13 von praktizierenden Radiologen und nur 7 von Kliniken.

dem Großgeräteausschuß nach § 122 SGB V liegen mehrere Anträge auf Anerkennung von Krankenhäusern oder Praxen - auch aus dem Regierungsbezirk Weser-Ems- als Standort für einen Kernspintomographen, vor. Für eine sorgfältige Prüfung der Notwendigkeit zusätzlicher Standorte auch unter Berücksichtigung berechtigter Interessen bereits anerkannter Standorte wäre die Kenntnis des Einzugsgebietes der anerkannten Standorte sehr hilfreich.

Prof. Dr. Lieselotte (Lolo) Schlegel

Schnelle unbürokratische Hilfe nach der Wende: Über einen Kontakt mit Prof. Dr. Schlegel, die ihren Berufsweg in der Allgemeinpraxis von Walter Kuhn als Arzthelferin in Penig begann, wurde nach Leipzig ein Ultraschallgerät gespendet.

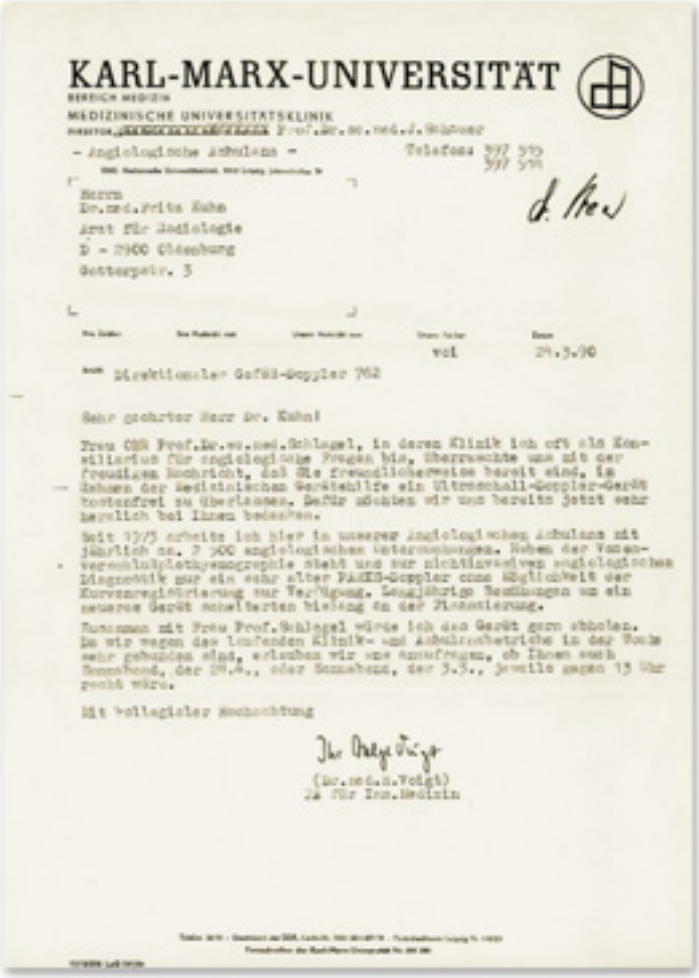

KARL-MARX-UNIVERSITÄT

BEREICH MEDIZIN

MEDIZINISCHE UNIVERSITÄTSKLINIK

DIREKTOR Prof.dr.sc.med.J.Bräuer

- Angiologische Ambulanz -

Telefonn 997 599
997 598

Herrn
Dr.med.Fritz Kuhn
Arzt für Radiologie
D - 2900 Oldenburg
Gottorpstr. 3

vol 29.3.90

betr. Direktionsler Gerät-Doppler 762

Sehr geehrter Herr Dr. Kuhn!

Frau OÄR Prof.Dr.sc.med.Schlegel, in deren Klinik ich oft als Konsiliarius für angiologische Fragen bin, überraschte uns mit der freudigen Nachricht, daß Sie freundlicherweise bereit sind, in Ihrem der medizinischen Gerätehilfe ein Ultraschall-Doppler-Gerät kostenfrei zu überlassen. Dafür möchten wir uns bereits jetzt sehr herzlich bei Ihnen bedanken.

Seit 1975 arbeite ich hier in unserer Angiologischen Ambulanz mit jährlich ca. 2 500 angiologischen Untersuchungen. Neben der Venenverschlußplethysmographie steht uns zur nichtinvasiven angiologischen Diagnostik nur ein sehr alter PAHES-Doppler ohne Möglichkeit der Kurvenregistrierung zur Verfügung. Langjährige Bemühungen um ein neueres Gerät scheiterten bisher an der Finanzierung.

Zusammen mit Frau Prof.Schlegel würde ich das Gerät gern abholen. Da wir wegen des laufenden Klinik- und Ambulanzbetriebs in der Woche sehr gebunden sind, erlauben wir uns anzufragen, ob Ihnen auch Sonnabend, der 28.4., oder Sonnabend, der 5.5., jeweils gegen 15 Uhr recht wäre.

Mit vollgültiger Hochachtung

(Dr.med.H.Voigt)
ÄA für Inn.Medizin

Röntgengeräte für Weißrußland

Auf eine weite Reise ins weißrussische Iwanowitsch gehen demnächst einige Röntgengeräte aus der Praxis des Oldenburger Arztes Dr. Fritz Kuhn. Das Deutsche Rote Kreuz, dessen Ortsverein Dörpen seit fünf Jahren gute Beziehungen mit dem Ort in der Nähe von Tschernobyl pflegt, holte die noch voll funktionstüchtigen Geräte (unter anderem ein Mammographiegerät) in Oldenburg ab. Fahrschullehrer Bernd Brunen wird die Spenden nach Iwanowitsch bringen, wo der OP-Pfleger Wolfgang Roth die Geräte installieren und das Personal vor Ort in deren Handhabung einweisen wird. Insgesamt fahren zwölf Lkw mit Hilfsgütern und zwei Krankenwagen nach Weißrußland.

Röntgengerät als Spende (v.l.): Christel Deeken (Deutsches Rotes Kreuz), Bernd Brunen, Wolfgang Roth, Fritz Kuhn und Volker Teichmann (DRK). Bild: Grabowski

Medizintechnische Premiere für Oldenburg: Ein mobiler Kernspintomograph wird derzeit vor einer Oldenburger Arztpraxis eingesetzt. Rund 40 Tonnen schwer und fünf Millionen DM teuer ist der medizintechnische Lastzug. Bild: privat

Rund 40 Tonnen mobile Diagnostik

Magnetresonanztomograph auf Rädern in Oldenburg

th **Oldenburg.** Rund 40 Tonnen wiegt der Lastzug, der da am späten Mittwochabend in die Gottorpstraße einbog und damit für eine medizintechnische Premiere in Oldenburg sorgte. Die Zugmaschine transportiert in dem Container einen hochmodernen Kernspin- bzw. Magnetresonanztomographen. Das rund 5 Millionen DM teure Diagnosesystem ist fest in dem etwa 15 Meter langen Lkw-Auflieger installiert und wurde von der Firma Siemens eigens aus den USA nach Europa gebracht. Der „Tomograph auf Rädern" ist für eine Oldenburger Arztpraxis bestimmt, die ihren eigenen stationären Tomographen modernisieren läßt.

Die Praxis hatte das medizinische Großgerät 1983 als erste in Norddeutschland erhalten. Der rasante medizintechnische Fortschritt machte die Modernisierung des Gerätes notwendig. Nach dem Umbau werden mit dem neuen Magnetresonanztomographen auch plastische dreidimensionale Einblicke in den Körper möglich sein. Mit der neuen 3-D-Technik können künftig z. B. Blutgefäße ohne belastende Eingriffe wie Katheder oder Injektionen von Kontrastmitteln und ohne Strahlenbelastung sichtbar gemacht werden. Extrem schnelle Bildfolgen im Bereich von eintausendstel Sekunden verkürzen darüber hinaus die Untersuchungs- und Verweildauer der Patienten.

Bis zur Inbetriebnahme des neuen Gerätes werden ca. zehn bis zwölf Wochen vergehen. Bis dahin werden die Patienten im mobilen Magnetresonanztomographen untersucht. Besondere Anforderungen werden dabei an die heliumgefüllte Kühlanlage des Fahrzeuges gestellt. Die Magnetspulen müssen permanent auf tiefste Temperaturen gekühlt werden (minus 269 Grad Celsius). Nur so lassen sich die notwendigen hohen magnetischen Feldstärken erzielen.

Die Kernspintomographie zählt zu den modernsten bildgebenden Diagnoseverfahren. Mit ihr nutzt die Medizin die magnetischen Eigenschaften von Wasserstoffkernen für den Blick in den menschlichen Körper, vor allem in den schwer zugänglichen Bereich des zentralen Nervensystems. Aus den Signalen der Wasserstoffatome im Körper werden per Computer überaus kontrastreiche und detaillierte Bilder von Weichteilgeweben gewonnen. Anwendung findet das Verfahren vor allem in der Diagnostik von Kopf- und Wirbelsäulenverletzungen. Auch bestimmte Hirntumore oder krankhafte Veränderungen des Rückenmarks werden mit dem neuen Verfahren besser erkannt. Lage und Größe sind exakter als mit allen anderen bildgebenden Verfahren bestimmbar.

Über eine Hubtreppe mussten Patienten und Material zur Untersuchung in den mobilen Kernspintomographen gebracht werden.

Der Kernspintomograph wird im Sommer 1990 erstmals komplett erneuert. Mit dem neuen Magneten (Feldstärke von 1,0 Tesla) kann die Bildqualität erheblich verbessert und die Untersuchungszeit deutlich verkürzt werden. Der rasante medizinisch-technische Fortschritt hatte die Modernisierung notwendig gemacht. Der Einbau der neuen Anlage dauert wieder drei Monate. Damit der Betrieb weiterläuft, wird ein mobiles Ersatzgerät beschafft. Auf einem 15 Meter langen und 40 Tonnen schweren Trailer ist ein voll funktionsfähiger Kernspintomograph installiert, der auf dem Parkplatz zum Staugraben abgestellt wird. Aufgrund des starken Magnetfeldes muss das gesamte rückwärtige Gelände umzäunt und mit Warnschildern für Herzschrittmacherpatienten ausgestattet werden. Dennoch dringt ein Rest des Magnetfeldes nach außen, so dass es sogar zu erheblichen Störungen der Computeranlage des benachbarten Rechtsanwalts Büsselmann & Partner kommt, die erst von Fachleuten behoben werden können. Als ein kleiner Weg zum mobilen Kernspin geteert wird, stürzt die gesamte Tomographie-Anlage ab: Der Handwerker hatte zum Glätten des Teers eine Eisenwalze (!) benutzt.

Patienten müssen zum Teil auf Tragen über eine Hubtreppe zur Untersuchung gebracht werden. Als endlich im September 1990 die stationäre neuinstallierte Anlage in Betrieb genommen werden kann, sind Ärzte, Mitarbeiterinnen und Patienten erleichtert.

1998 wird das Gerät wieder ausgetauscht. Während der nur dreiwöchigen Einbauphase werden die Patienten mit dem Zweitgerät des Instituts in den Städtischen Kliniken untersucht. Das 1,65 Millionen Mark teure Gerät ist 1997 in Kooperation mit dem Krankenhaus angeschafft worden. Seitdem nutzen Institut und Klinik die Anlage jeweils zur Hälfte. Die Wartezeiten für Untersuchungen können mit dem Zweitgerät auch am Standort Gottorpstraße deutlich verkürzt werden.
Mit der Erneuerung des Kernspintomographen in der Gottorpstraße durch eine 1,5 Tesla-starke Anlage vom Typ Magnetom Symphony wird die Bildqualität erneut verbessert. Die Anlage ist kleiner und kompakter. Der Magnet wiegt im Gegensatz zum ersten Sechs-Tonnen-Magneten nur noch etwa vier Tonnen. Zudem können die Untersuchungszeiten auf ein Minimum reduziert werden. Heute müssen etwa 30 Patienten in jeder 16 Stunden-Schicht untersucht werden, damit sich die Anlage trägt.

Kernspintomographie der neuesten Generation (2000) im moderneren und kompakteren Design: Die Untersuchung in der breiteren und kürzeren Öffnung ist besonders für Patienten mit Klaustrophobie nicht mehr so belastend.

Blick vom Auswertungs- in den Untersuchungsraum.
Mit der Einführung des Magnetoms neuester Generation können die diagnostischen Möglichkeiten verbessert und die Behandlungen effizienter durchgeführt, aber auch ein Beitrag zur Kostensenkung im Gesundheitswesen geleistet werden.

»Generationswechsel in der Diagnostik«

Neue Methoden in der Nuklearmedizin und endlich Computertomographie

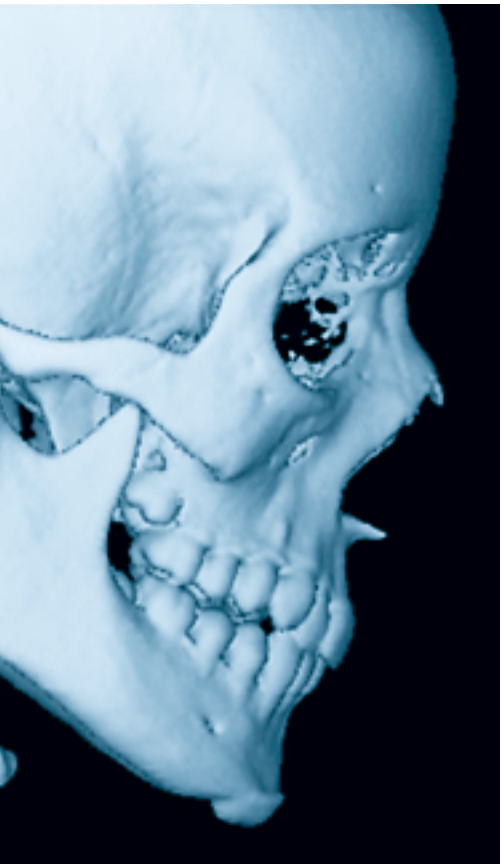

Spiral-CT: 3-dimensionale Rekonstruktion eines CT-Schädelbildes, errechnet aus dem Datensatz eines Volumenscans.

Als Hounsfield und Ambrose 1973 ihre ersten Arbeiten zur Computertomographie (CT) veröffentlichten, war die medizinische Fachwelt begeistert. Mit der CT konnten Kontrastmittel-Aufnahmen teilweise ersetzt werden. Beispielsweise wurde die Abbildung der Hirnkammern mit Hilfe der schmerzhaften und riskanten Pneumoencephalographie, bei der etwas Hirn- und Rückenmarksflüssigkeit abgelassen und teilweise durch Luft ersetzt wird, durch die Computertomographie stark eingeschränkt. Doch kommt auch sie bis heute nicht ohne die Verwendung von Kontrastmitteln aus: Die Aussagekraft des CT-Bildes kann so erheblich gesteigert werden, was für bestimmte diagnostische Fragestellungen wesentlich sein kann. Seit Einführung der Computertomographie konnten radiologische Untersuchungen deutlich effektiver durchgeführt werden. Schon 1975 wurde mit dem Computertomographen eine einzelne Schichtaufnahme des Schädels in einer Scanzeit von 5 Minuten angefertigt – im Gegensatz zu einer Kontrastmittel-untersuchung, für die häufig ein stationärer Aufenthalt unerlässlich war, ein enormer Fortschritt. Im Jahr 2000 wird für ein solches Bild sogar weniger als eine Sekunde benötigt.

Die **Computertomographie** arbeitet nach folgendem Prinzip: Ein eng eingeblendeter Röntgenstrahl tastet den Körper schichtweise aus verschiedenen Winkeln ab. Die unterschiedliche Strahlenintensität der Gewebe wird auf einem Szintillationsdetektor registriert. Die ermittelten Daten werden dann im Computer in ein Raster unterschiedlicher Grauwerte umgesetzt und auf einem Monitor dargestellt. Während die ersten Computertomographen noch mit einem Raster von 80 x 80 Pixeln arbeiteten und sich so ein noch sehr ungenaues Bild ergab, erstellen Geräte der neuesten Generation eine sogenannte Matrix von 1024 x 1024 Pixeln. Aufgrund der gegenüber der konventionellen Röntgentechnik erheblich besseren Kontrastauflösung können auch Weichteilstrukturen, deren Dichte nur geringfügig differiert, dargestellt werden.

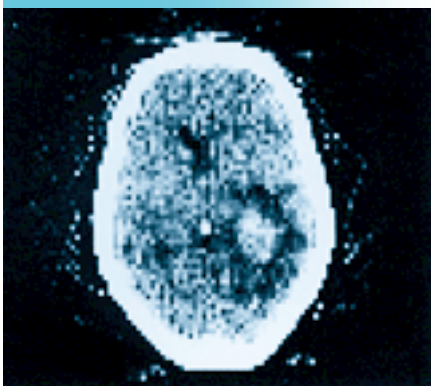

Schädel-CT der ersten Generation
(ca. 1975)

Schnittbildmethoden im Vergleich:
Während bei der Kernspintomographie (oben) die Weichteilstrukturen besser zu erkennen sind, stellen sich bei der Computertomographie (unten) die Knochen besser dar.

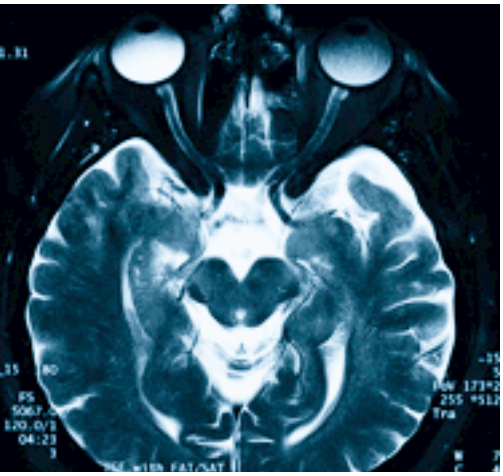

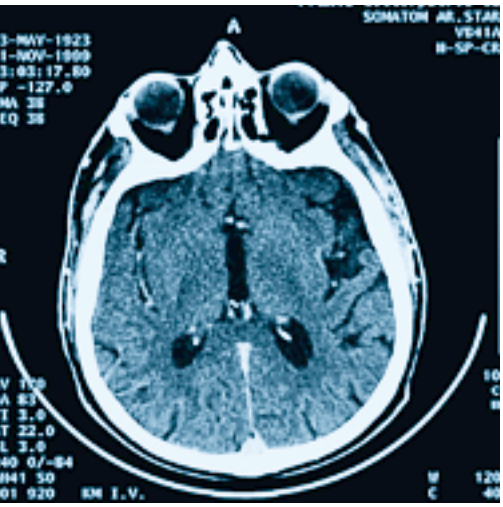

Im Gegensatz zu anderen Methoden wird die Computertomographie erst sehr spät am Institut eingeführt. Dafür gibt es verschiedene Gründe. Zunächst einmal war Dr. Kuhn in diesem Bereich nicht ausgebildet, er verfügte damals einfach nicht über das notwendige Know-how. Dr. Kuhn hatte zwar 1985 eine einjährige Weiterbildung im Evangelischen Krankenhaus in diesem Bereich machen müssen (sie war für die kassenärztliche Genehmigung zur Durchführung der Kernspintomographie erforderlich), doch fand dieses Wissen am Institut keine praktische Anwendung. Zudem hatte er sich Anfang der 80er Jahre zur Einführung des Kernspintomographen entschlossen – eine enorme Investition, so dass die Anschaffung eines weiteren medizinischen Großgerätes zunächst nicht in Frage kam. Außerdem verfügten bereits das Evangelische Krankenhaus, inzwischen auch die Städtischen Kliniken sowie verschiedene Einrichtungen im Umland über entsprechende Geräte, so dass man befürchtete, ein weiterer Computertomograph in Oldenburg würde nicht ausgelastet werden. Im übrigen wurde schon damals behauptet, dass die Kernspintomographie die Computertomographie vollständig ablösen werde: NMR – Nuclear-Magnet-Resonanz, wie Kernspintomographie international bezeichnet wird – stand im Institut scherzhaft als Abkürzung für: *»Nie mehr röntgen«*.

Tatsächlich drängt die Kernspintomographie die Computertomographie immer weiter in den Hintergrund. Beispielsweise wurde die konventionelle Gelenkdiagnostik mit ihrer Einführung durch CT ergänzt. Heute werden diese Methoden weitestgehend durch die Kernspintomographie ersetzt.
Dennoch hat die Computertomographie bis heute gegenüber der Kernspintomographie ihre Stärken, im besonderen in der Abbildung von Knochenstrukturen, der Darstellung der Lunge und der Bauchorgane. Die Computertomographie gewährleistet zudem einen schnelleren Untersuchungsablauf, was Vorteile in der Funktionsdiagnostik bringt. Mit zunehmender Schnelligkeit in der Bildgebung der Kernspintomographie ist jedoch in diesem Bereich der Umschwung bereits eingeleitet.
Mit der Mehrschicht-Spiral-CT-Technik erlebt die Computertomographie wieder einen Aufschwung. Aus den Daten eines sogenannten Volumenscans lassen sich Querschnittsbilder beliebiger Richtung und Segmentierung sowie dreidimensionale Rekonstruktionen von Knochen und Gefäßstrukturen gewinnen. Die damit mögliche nichtinvasive CT-Angiographie und die 3D-Computertomographie eröffnen neue Wege zur OP-Planung.

Das Spiral-CT, 2000

Für die Installation des Computertomographen Ende 1993 finden in der früheren Wohnung der Familie Kuhn im zweiten Obergeschoss erhebliche Umbaumaßnahmen statt: Die Statik wird dem schweren Gerät angepasst und der Untersuchungsraum wird wegen der Röntgenstrahlung entsprechend der Strahlenschutzverordnung mit Blei ausgekleidet. Die Um- und Einbaumaßnahmen verlaufen zügig und reibungslos.

Bei dem Somatom der Firma Siemens handelt es sich um ein CT-Gerät der dritten Generation. Es ist schon mit der sogenannten Slipring-Technik ausgestattet, bei der das gesamte Messsystem rotiert: Strahler, Generator und der Detektor mit Datenerfassungssystem. Die Scans können nahezu alle im 3 Sekunden-Takt gemacht werden. Dazu gehören die Aufnahme mit Bilddarstellung, die Bildspeicherung und der Tischvorschub.

Einbau des ersten Computertomographen im Institut (1993).

Übersichts-CT des Bauches: Das eingezeichnete Raster beschreibt genau die Schnittebenen.

Ende 1997 wird das Gerät durch ein Spiral-CT ersetzt. Bei dieser Technik beschreiben die Röntgenröhre und der Detektor eine schraubenförmige Abtastung um den Patienten. Die Rotationszeit beträgt dabei 1,5 Sekunden pro 360^0-Röhrenumlauf und der Untersuchungstisch schiebt sich in einer kontinuierlichen Bewegung langsam vor. Aus dem gemessenen Volumendatensatz ist die Errechnung beliebiger Schichten in jeder Raumrichtung möglich. Die Spiral-CT-Technik bietet neue diagnostische Möglichkeiten, insbesondere da mit ihr in kürzester Zeit größere Körperabschnitte erfasst werden.

Wie sich aus heutiger Sicht zeigt, hat sich die Einführung der Computertomographie am Institut gelohnt. Anfängliche Befürchtungen, dass durch die weite Verbreitung der Technik das Gerät nicht ausgelastet werde, haben sich nicht bestätigt.

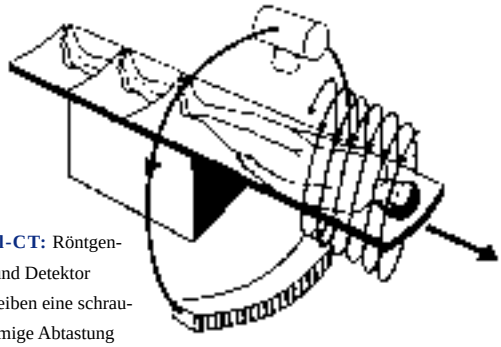

Spiral-CT: Röntgenröhre und Detektor beschreiben eine schraubenförmige Abtastung um den Patienten.

PRT: Punktion der Nervenwurzel unter Sicht im CT.

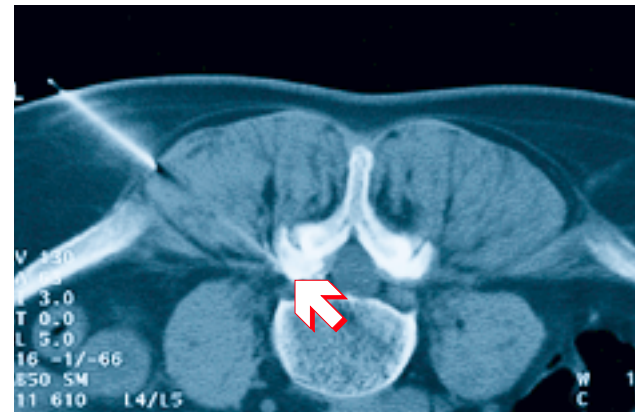

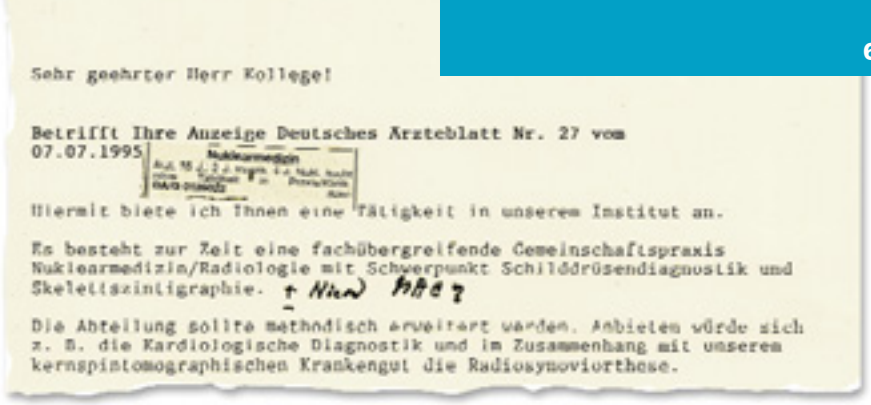

Sehr geehrter Herr Kollege!

Betrifft Ihre Anzeige Deutsches Ärzteblatt Nr. 27 vom 07.07.1995

Hiermit biete ich Ihnen eine Tätigkeit in unserem Institut an.

Es besteht zur Zeit eine fachübergreifende Gemeinschaftspraxis Nuklearmedizin/Radiologie mit Schwerpunkt Schilddrüsendiagnostik und Skelettszintigraphie.

Die Abteilung sollte methodisch erweitert werden. Anbieten würde sich z. B. die Kardiologische Diagnostik und im Zusammenhang mit unserem kernspintomographischen Krankengut die Radiosynoviorthese.

1995. Im Institut ist man auf der Suche nach einem Nuklearmediziner, der die Abteilung methodisch erweitert. Dr. Michaela Kuhn antwortet auf ein Stellengesuch im Deutschen Ärzteblatt im Juli 1995 und erhält Antwort von Bassam Amro.

Bassam Amro, am 9. April 1960 in Hebron/Palästina geboren, nimmt 1980 sein Medizinstudium in Homburg auf, das er 1987 mit seinem Staatsexamen abschließt. 1988 nimmt Bassam Amro eine Stelle in der kardiologischen Abteilung der Universität des Saarlandes in Homburg als Assistenzarzt an, wo er Gelegenheit hat, eingehende Kenntnisse und Erfahrungen verschiedenster kardialer Erkrankungen zu sammeln. Nach einer Tätigkeit in einer Praxis erhält er 1990 die Approbation und geht anschließend als Assistenzarzt in die Innere Abteilung der Rheinlandklinik in Bad Bertrich. 1991 beginnt Basram Amro im Bethesda-Krankenhaus in Duisburg in der Abteilung für Nuklearmedizin seine Facharztausbildung. Dort ist er auf der klinischen Station der Abteilung (Therapiestation) und in der nuklearmedizinischen Diagnostik tätig.

1990 wird Bassam Amro eingebürgert und nimmt die deutsche Staatsangehörigkeit an. Er ist verheiratet und hat zwei Kinder. 1999 promoviert Bassam Amro in Hamburg. Seine Dissertation schreibt er zum Thema: *»Die funktionelle Beziehung zwischen 99mTcO4-Akkumulation und 131 Jod-Aufnahme der Schilddrüse – eine retrospektive Studie an Radiojodtherapie-Patienten«*.

»Nuklearmedizinisches Schnittbildverfahren« (SPECT): Der Messkopf der modernen Gammakamera rotiert um den Patienten, so dass eine Volumenmessung möglich ist.

Vorbereitung der Stress-Myocard-szintigraphie unter EKG-Kontrolle.

Das Team der nuklearmedizinischen Abteilung: von links Heidrun Reichert, Andrea Busch, Dr. Michaela Kuhn, Claudia Mintken, Christine Carstens, Carmen Amro, Dr. Bassam Amro.

RIA-Labor: Exaktes Pipettieren mit Radio-Isotopen.

Dr. Amro und Dr. Michaela Kuhn arbeiten gemeinsam in der Nuklearmedizinischen Abteilung des Instituts. Sie haben das Spektrum an nuklearmedizinischen Untersuchungen erweitert und in den letzten Jahren neue Untersuchungsmethoden eingeführt. Erstmals ambulant, außerhalb einer Klinik im Raum Oldenburg, haben sie die Myocardszintigraphie durchgeführt.

Die **Myocardszintigraphie** dient dem Nachweis oder Aufschluss von Durchblutungsstörungen am Herzmuskel, z.B. beim drohenden oder erlittenen Herzinfarkt. Die Untersuchung wird unter Belastung am Ergometer durchgeführt. Bei höchster Belastungsstufe wird dem Patienten eine schwachradioaktive Substanz (Thallium-201-Chlorid) intravenös injiziert, anschließend werden Schichtaufnahmen vom Herzen (Stress-SPECT) angefertigt. Nach einer Pause von dreieinhalb Stunden werden erneut Schichtaufnahmen (Ruhe-SPECT) durchgeführt. Der Vergleich der Stressaufnahmen mit den Ruheaufnahmen gibt Aufschluss über die Durchblutung des Herzmuskels.

Darüber hinaus werden in der nuklearmedizinischen Abteilung weitere Untersuchungen eingeführt: die Lungenventilationsszintigraphie, bei der der radioaktive Stoff über die Atmung aufgenommen wird, die Wiedereinführung des Radiojod-Testes in Vorbereitung auf die Radiojodtherapie in Kooperation mit der Klinik Dr. Hancken in Stade, die ultraschallgezielte Feinnadelbiopsie der Schilddrüse, die Nebenschilddrüsen-Szintigraphie und die Entzündungsszintigraphie. Im Labor wurde die Invitro-Diagnostik modernisiert, z.B. mit der Bestimmung der Schilddrüsenantikörper.

»Phantom der Oper«:
Ausflug nach Hamburg (1995).
Claudia Mintken, Doris Weerts und
Erika Südbeck.

MTA Wolfgang Honig

Betriebsausflug nach Berlin
anlässlich des 50-jährigen Jubiläums

Das »Röntgen-Team«: von links Britta Möhlenbrock, Tanja Wilke, Anette Wingbermühle, Hannelore Suhr, Ilona Schönfeld.

Frau Tiede hat 22 Jahre lang die Räume gepflegt.

Traditioneller Weihnachtskaffee: von links Petra Rapp, Lisa und Fritz Schulze, Hannelore Suhr, Lothar Kruse. Vorne Anna Henne und Ulrich Körner.

10 Jahre Kernspin: von links Hans-Joachim Steen, Doris Weerts, Herr Fokuhl, Frau Reeken, Gertrud Kuhn, Gertrud Nehrstede, Frau Fokuhl, Friedrich Nehrstede, Michaela Kuhn.

Fortschritte in der radiologischen Diagnostik:

50 Jahre Radiologie in Bildern

Die Radiologie wurde durch den Ehrgeiz vieler Ärzte und Ingenieure ständig weiter entwickelt. Das Ziel: immer prägnantere Bilder zu erhalten, die eine zuverlässige Diagnosestellung ermöglichen. Das Röntgeninstitut Oldenburg nimmt seit 50 Jahren Teil an dieser rasanten technischen Entwicklung und hat seitdem unterschiedlichste Methoden angewendet. Es verfügt über ein umfangreiches Bildarchiv, das sogar in den Bereichen Ultraschall, Nuklearmedizin und Kernspintomographie einen Überblick über die erste bis zur heutigen Generation dieser Verfahren erlaubt.

Anhand von ausgewählten Aufnahmen verschiedener Organe wird im folgenden die Entwicklung unterschiedlicher Methoden der diagnostischen Bildgebung am Institut veranschaulicht. Leider sind eine Vielzahl von Aufnahmen der ersten Jahre 1962 durch das Hochwasser in Oldenburg zerstört worden, so dass Bildbeispiele der nichtinvasiven konventionellen Röntgenologie, wie sie Walter Kuhn durchgeführt hat, nur aus der Zeit danach vorliegen.

Skelettdiagnostik

Die Skelettdiagnostik kann als die älteste Methode der radiologischen Diagnostik bezeichnet werden: Schließlich sind es die Knochen, die auf den ersten Röntgenbildern deutlich zu erkennen sind.
Schon seit Anfang des Jahrhunderts ist die Untersuchung sämtlicher Knochen mit Hilfe der Röntgenstrahlen möglich. Bis heute ist die konventionelle Röntgenologie unentbehrlich in der Primärdiagnostik.
In den 60er Jahren entwickelte sich die Knochenszintigraphie, die noch heute besonders als »Suchmethode« eine wichtige Rolle in der Skelettdiagnostik spielt. Aufgrund der nuklearmedizinischen Darstellung des gesamten Skeletts in einer Abbildung besteht die Möglichkeit, die Ausbreitung z.B. eines Knochenkrebses darzustellen.
Durch die differenziertere Darstellung der Kernspintomographie (MR) und der Computertomographie (CT) können genaue Erkenntnisse über die Art der Erkrankung gewonnen werden.

3

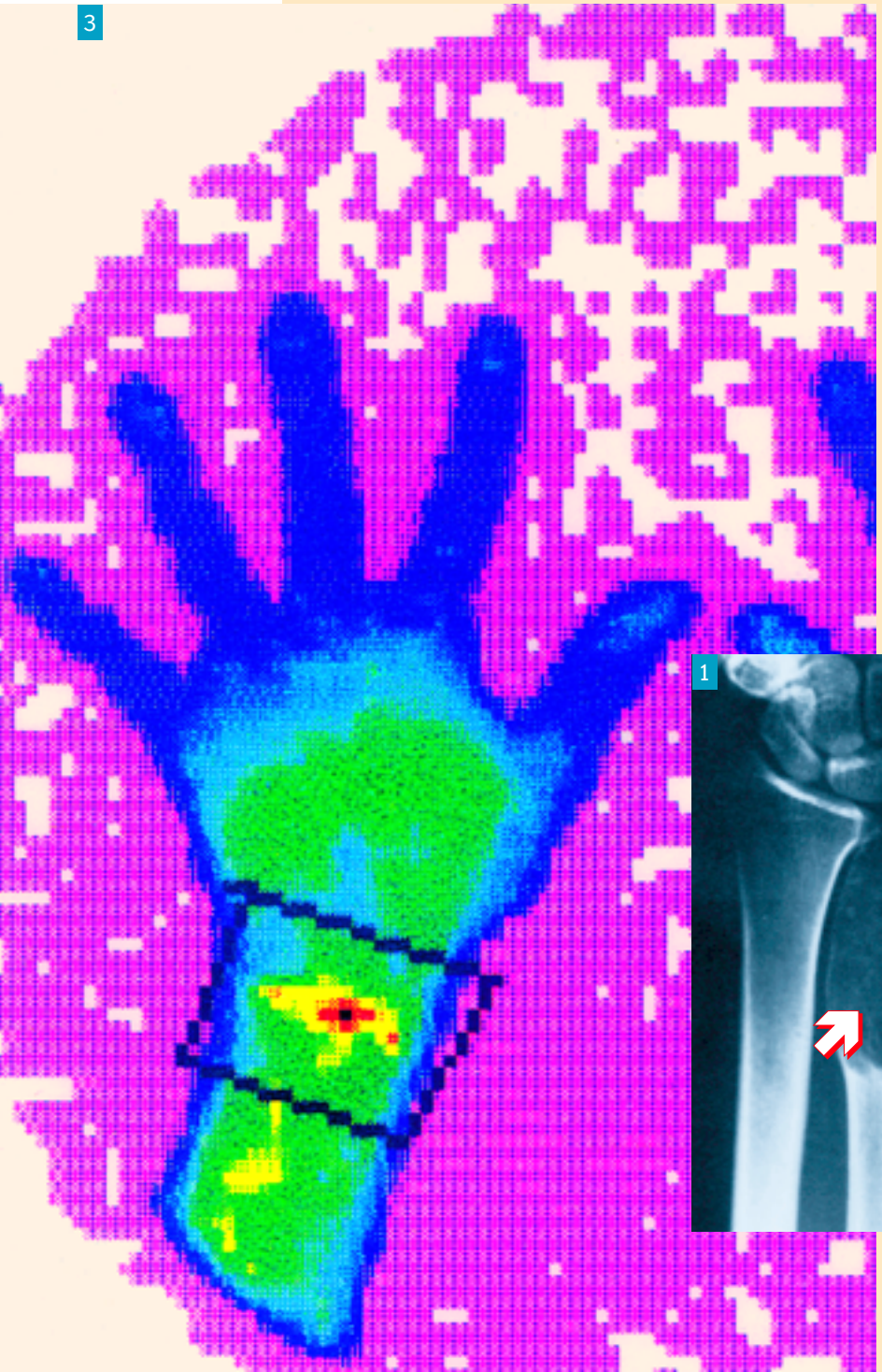

1

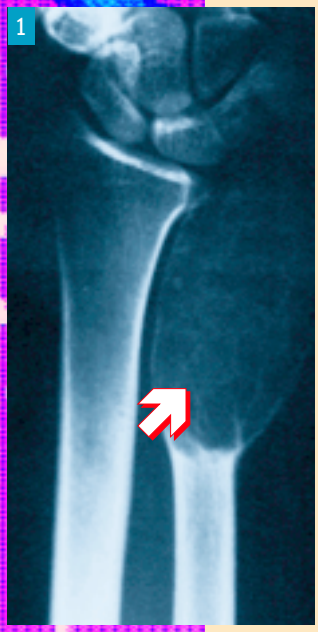

2

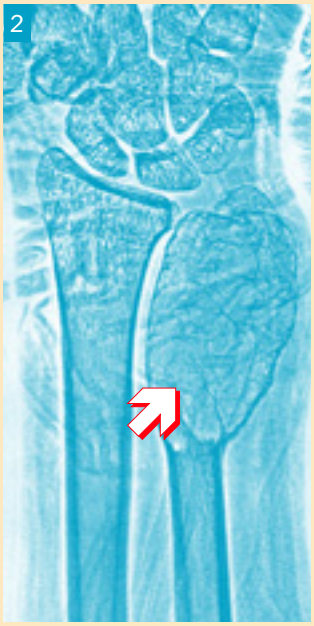

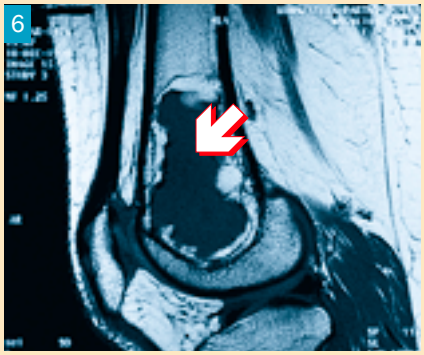

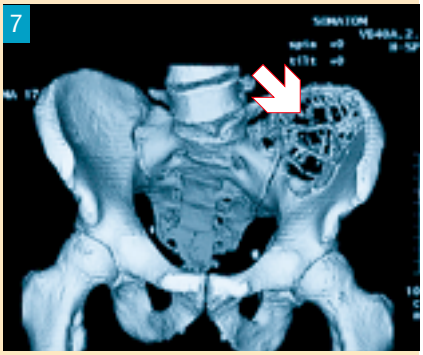

1 konventionelles Röntgenbild (1975): Großer zystischer Tumor in der Elle

2 Die gleiche Elle als **Xeroradiographie** (1978), einem konventionellen Röntgenverfahren basierend auf einer anderen Entwicklungstechnik: Das Röntgenbild wird auf eine Aluminiumplatte, auf die eine Selenschicht gedampft ist, aufgenommen. Auf der Platte entsteht eine Verteilung elektrischer Ladungen, die mit einem Kunststoffpulver sichtbar gemacht wird. Dadurch erhoffte man sich eine Einsparung des silberhaltigen Filmmaterials beim konventionellen Röntgen. Diese komplizierte, relativ kostenaufwendige Methode hat sich jedoch nicht durchsetzen können, so dass diese Technik auch im Röntgeninstitut nur etwa drei Jahre Anwendung fand.

3 nuklearmedizinische Darstellung der gleichen Elle (1978): **Scannerszintigramm**

4 Knochenszintigramm (1999): Der Knochenkrebs hat sich in der Wirbelsäule, im Becken und in den Rippen ausgebreitet.

5 Knochenszintigramm eines 14-jährigen Mädchens (1999): Die »dunkel«-querverlaufenden Linien stellen den vermehrten Knochenstoffwechsel in den Wachstumszonen dar. Im rechten Fuß handelt es sich um einen Knochentumor ohne Ausbreitung in das übrige Skelett.

6 Kernspintomographie des Kniegelenks (1998): Der Tumor (schwarz mit hellem Saum) hebt sich deutlich vom gesunden Gewebe ab.

7 Großer Tumor in der linken Beckenschaufel. Mit der 3D-Darstellung der **Computertomographie** ist es dem Operateur möglich, in der Tumorchirurgie Eingriffe besser zu planen.

Wirbelsäulen-Diagnostik

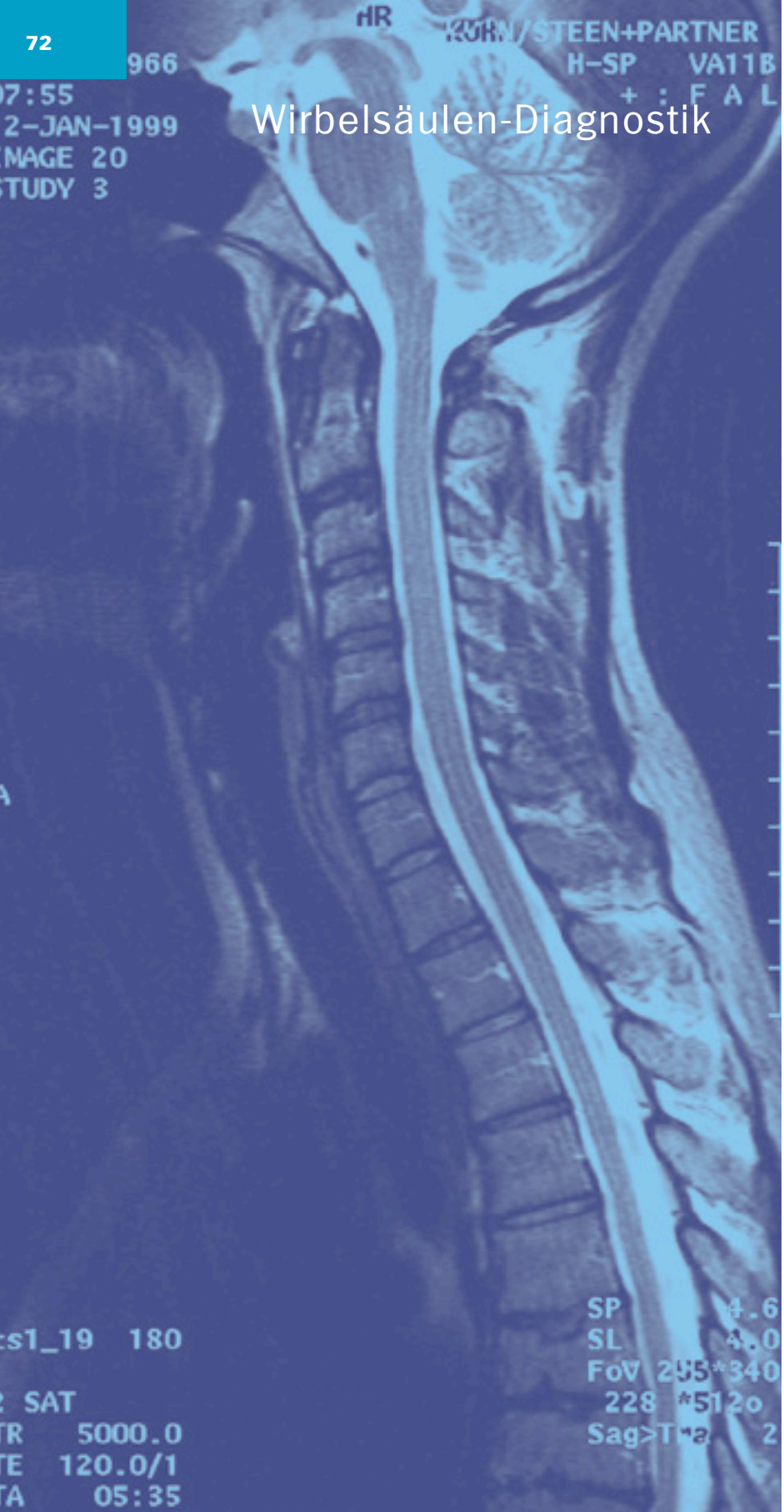

In der Wirbelsäulen-Diagnostik konnte mit der konventionellen Röntgenaufnahme nur der Knochen dargestellt werden. Auf Erkrankungen an den Weichteilen, wie den Bandscheiben, konnte nur sekundär geschlossen werden. Wenige Jahre wurde zwar die Xeroradiographie angewandt, mit der bereits in Ansätzen die Weichteilstrukturen sichtbar gemacht wurden, doch auch sie brachte keinen entscheidenden Fortschritt.

Hingegen spielte die Computertomographie, die erst in den 90er Jahren am Institut eingeführt wurde, seit Mitte der 70er Jahre in der Wirbelsäulendiagnostik eine große Rolle. Heute allerdings wird sie in diesem Zusammenhang nur noch in besonderen Fällen eingesetzt. Die Kernspintomographie hat die Bedeutung der CT in der Wirbelsäulen-Diagnostik weitestgehend abgelöst, da es mit ihr erstmals möglich wurde, neben der Wirbelkörperstruktur auch Weichteile, insbesondere die Bandscheiben und das Rückenmark exakt darzustellen. Doch im Gegensatz zu heutigen Aufnahmen war die Detailerkennbarkeit wegen der niedrigen Feldstärke und leistungsschwachen Computertechnologie zu Beginn relativ schlecht, dennoch konnten Bandscheibenvorfälle und tumoröse Veränderungen bereits eindeutig diagnostiziert werden. Mit der Erhöhung der Feldstärke und der Entwicklung entsprechender Rechnersysteme wurde die Detailerkennbarkeit erheblich verbessert und die Untersuchungszeit enorm verkürzt.

1 konventionelle Röntgenaufnahme: Knöcherne Strukturen sind gut erkennbar, die Randzackenbildung an den unteren Wirbelkörpern sind Ausdruck eines Bandscheibenverschleißes.

2 Die **Xeroradiographie** der 70er Jahre stellt in Ansätzen Weichteilstrukturen dar.

3 Kernspintomographie von 1985, Feldstärke 0,25 Tesla, Gesamtuntersuchungszeit des Organs: 2 Stunden.

4 Kernspintomographie von 1989 mit 0,5 Tesla, Untersuchungszeit 1 Stunde: Es ist eine Verwölbung im Wirbelkanal als Ausdruck eines Bandscheibenvorfalls zu erkennen.

5 Kernspintomographie von 1990 mit 1,0 Tesla, Untersuchungszeit 30 Minuten: Die Einengung des Wirbelkanals und die gute Darstellung des Halsmarkes ist deutlich zu sehen.

6 Kernspintomographie von 1998 mit 1,5 Tesla. Untersuchungszeit 15 Minuten: Exzellente Darstellung der einzelnen Strukturen.

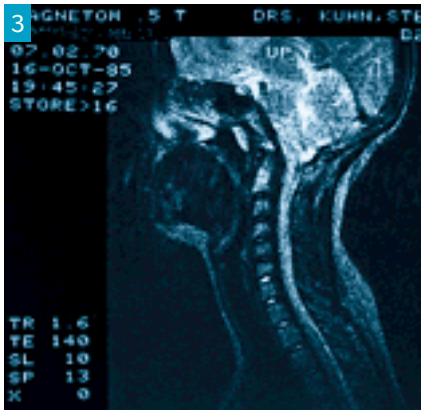

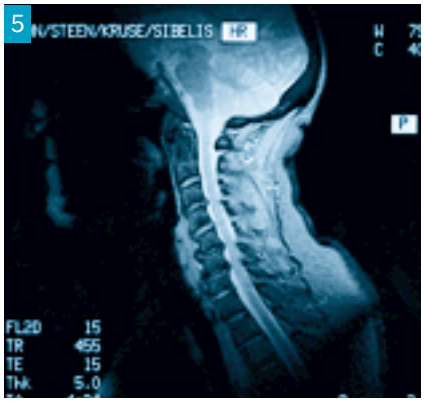

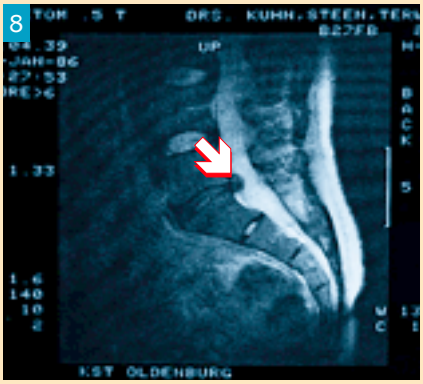

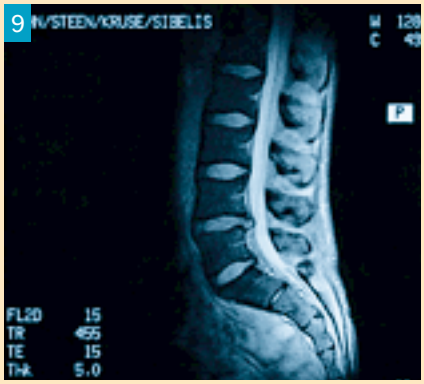

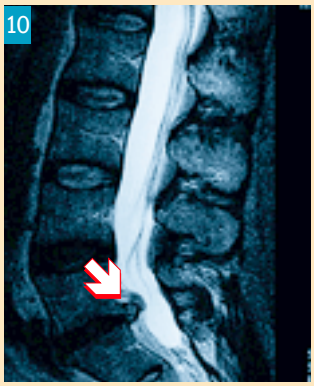

7 konventionelle **Röntgen-Schichtaufnahme** (1968) mit guter Beurteilung der Wirbelkörperkanten und der verschmälerten Bandscheibenräume.

8 **Kernspintomographie** (1986): Darstellung der Wirbelsäule in seitlicher Ansicht. Weiß dargestellt: die gesunden Bandscheiben. Die dunkle krankhafte Bandscheibe wölbt sich in den Wirbelkanal vor und verlagert die Nervenwurzeln. Untersuchungszeit pro Ansicht 10 Minuten.

9 **Kernspintomographie** (1991): Die Detailerkennbarkeit wird deutlich verbessert, die Untersuchungszeit verkürzt sich auf 5 Minuten.

10 **Kernspintomographie** (1998): Ausgezeichnete Abbildung der Strukturen. Untersuchungszeit 4 Minuten.

11 **Kernspintomographie** (1998): Die Darstellung der Nervenwurzeln ist möglich.

12 **Kernspintomographie** (1999): Darstellung der gesamten Wirbelsäule ohne Befund. Untersuchungszeit 4 Minuten.

13 **Kernspintomographie** (1999): Darstellung der gesamten Wirbelsäule mit krankhaftem Befund.

14 **Computertomographie:** 3D-Rekonstruktion der Lendenwirbelsäule. Aufnahmen, die für die Wiederherstellungschirurgie von großer Bedeutung sein können.

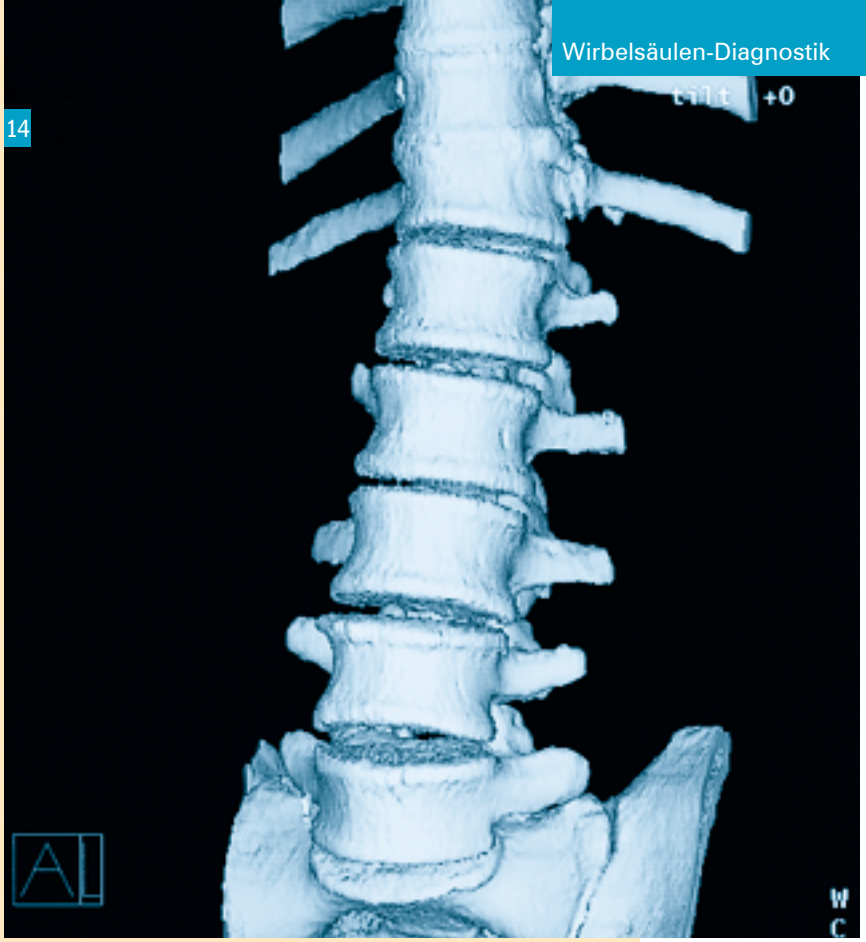

14

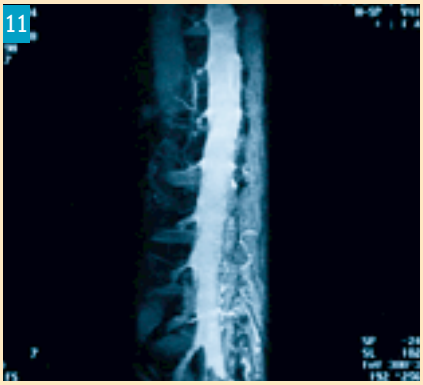

11

12

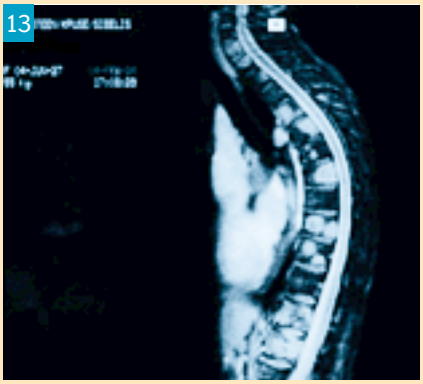

13

Gelenkdarstellung

Schon 1905 hatte der Orthopäde Albert Hoffa (1859 - 1907) Luft in das Kniegelenk eingeblasen und damit die Menisken sichtbar gemacht. Gelenkbinnenraumdarstellung insbesondere der Menisken mittels Kontrastmittel- und Luft-Injektion (Arthrographien) stellte bis in die 70er/Anfang der 80er Jahre die einzige, dabei sehr effektive Untersuchungsmethode dar. Viele Jahre bildete die Arthrographie, bei der es sich um eine sehr aufwendige Methode handelte, eines der Spezialgebiete des Instituts. Die Arthrographie wurde durch die Arthroskopie abgelöst, einem von Orthopäden und Chirurgen durchgeführten Verfahren, bei der eine Kamera in das Gelenk eingeführt wird und gleichzeitig ein mikrooperativer Eingriff möglich ist. Die nichtinvasive Kernspintomographie brachte die Gelenkdiagnostik zurück in die Hände des Radiologen. Mit ihr ist eine exzellente Darstellung der Kniegelenkbinnenstrukturen möglich. Sie sollte als erste Methode der Wahl in der Gelenkdiagnostik stehen, denn im Gegensatz zur Arthroskopie muss mit ihr ein operativer Eingriff erst durchgeführt werden, wenn tatsächlich ein krankhafter Befund vorliegt. In Zweifelsfällen kann dann eine Arthroskopie weitere Aufschlüsse geben.

1 Xeroradiographie (1975):
Darstellung der Knochen und Kniebinnenräume nach Injektion von Kontrastmittel und Luft. Sehr deutlich bilden sich Vorder- und Hinterhorn des Meniskus heraus, der Riss ist hingegen nur als undeutliche helle Linie zu erkennen.

2 Arthrographie der 70er Jahre:
Der Riss ist deutlich als horizontal verlaufende helle Linie erkennbar.

3 Kernspintomographie (1999):
Darstellung des Meniskus mit umgebender Gelenkflüssigkeit (weiß) und des Knorpels (grau)

4a/4b Kernspintomographie (1999):
Aufnahmen eines Kniegelenks in unterschiedlicher Darstellung, Befund Meniskelriss.
4a: die Knochenstruktur, Bänder und Muskeln sind gut sichtbar.
4b: bessere Darstellung des Risses.

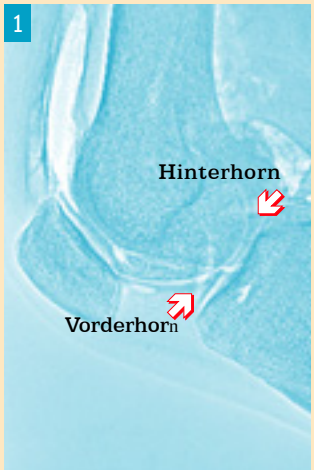

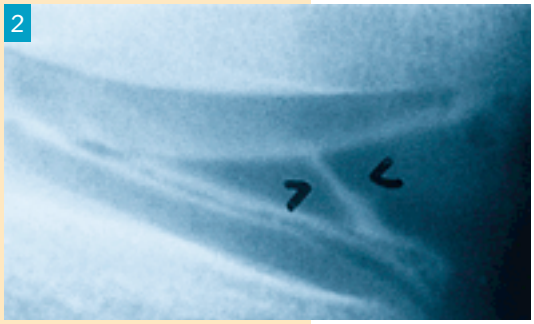

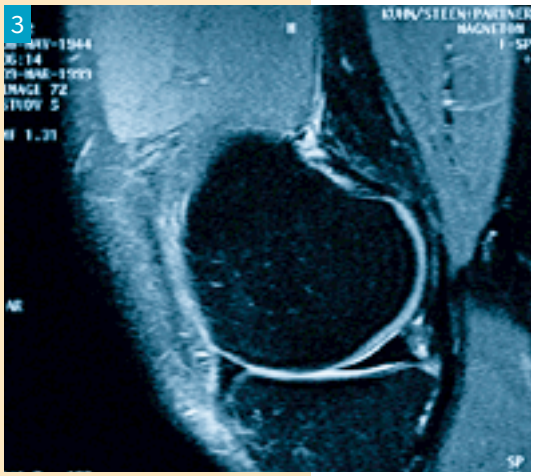

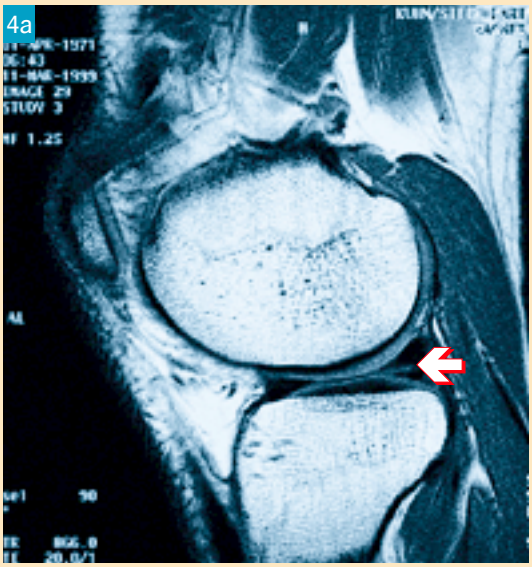

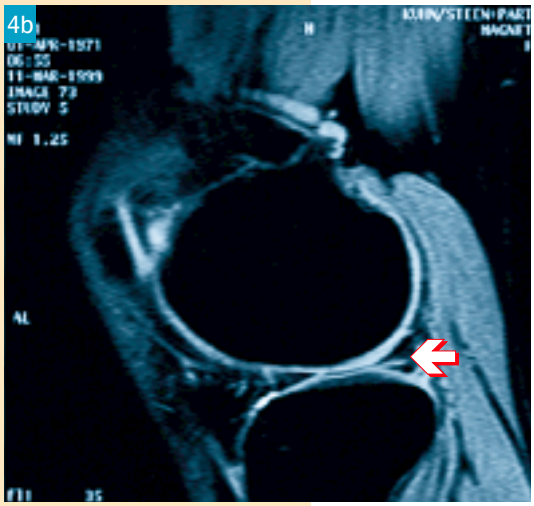

Hirn- und Schädeldiagnostik

Bevor die Möglichkeit bestand, das Hirn mit bildgebenden Verfahren darzustellen, ließen sich neurologische Erkrankungen wie Hirntumore meist erst diagnostizieren, wenn ein operativer Eingriff zu spät war. Spezifisch neuroradiologische Verfahren, wie die lumbale Luftenzephalographie (Darstellung des Hirns und der Wirbelsäule mit Luft als Kontrastmittel) oder die zerebrale Angiographie (Darstellung der Hirngefäße mittels jodhaltigem Kontrastmittel, z. T. mit Katheter) fanden deshalb sehr schnell Verbreitung, da die Hirn- und Rückenmarkschirurgie damit auf eine diagnostische Basis gestellt werden konnte. Bei diesen invasiven Verfahren konnte zum Teil nur sekundär auf krankhafte Veränderungen geschlossen werden. Darüber hinaus waren sie mit erheblichen Beschwerden bis hin zu lebensbedrohenden Komplikationen verbunden, so dass ein stationärer Aufenthalt des Patienten unerlässlich war. Im Institut kamen sie deshalb nie zur Anwendung.
Revolutionär verändert hat sich die neuroradiologische Diagnostik in den letzten 25 Jahren durch neue bildgebende Verfahren. Den ersten entscheidenden Fortschritt brachte die Nuklearmedizin. Krankhafte Prozesse im Hirn können nach Injektion des radioaktiven Stoffes in die Armvene direkt im Szintigramm sichtbar gemacht werden. Ein stationärer Aufenthalt ist in einigen Fällen nicht mehr notwendig, so dass die neuroradiologische Diagnostik seit Beginn der 70er Jahre auch am Röntgeninstitut eine große Rolle spielte.
Die Einführung der Computertomographie (CT) ersetzte weitere, den Patienten belastende Untersuchungen, brachte erhebliche Fortschritte in der Hirnforschung und übernimmt bis heute eine wichtige Rolle in der Diagnostik. Mit der Kernspintomographie (MR) kam es wieder zu tiefgreifenden Veränderungen. Sie ist vor allem für die Erkennung von Geschwulstbildungen und Entzündungen, aber auch anderer Veränderungen des Schädels, besonders im Bereich der hinteren Schädelgrube von Vorteil und anderen Verfahren deutlich überlegen. Zur Darstellung der knöchernen Strukturen führen MR- und CT- Diagnostik, gemeinsam eingesetzt, zu sehr guten Ergebnissen.

1

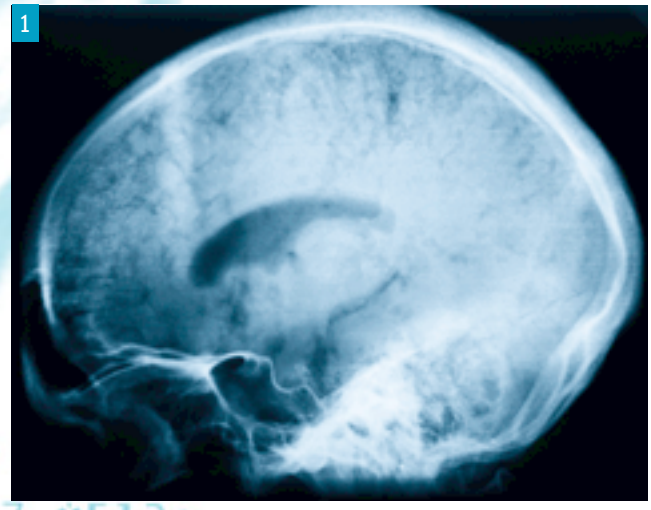

2



3

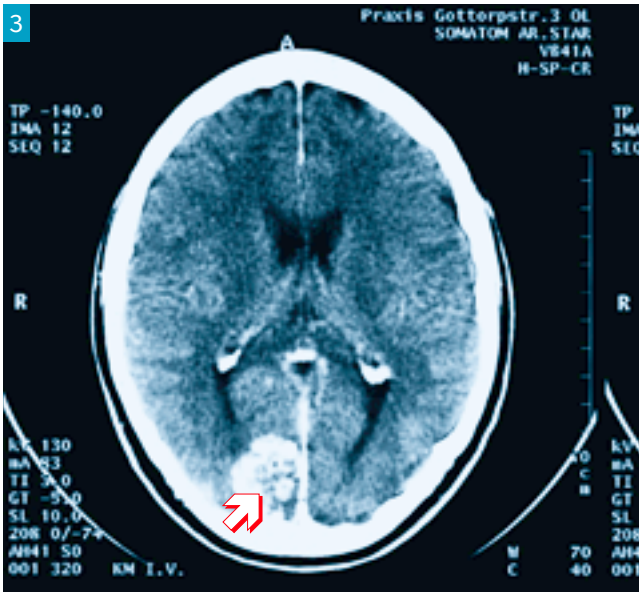

1 Schädelaufnahme ohne Befund mit einer Luftfüllung der Hirnkammern (schwarz): Durch die Verdrängung konnte sekundär ggf. ein Tumor nachgewiesen werden (Mitte der 60er).

2 Hirnszintigramm (70er Jahre) in der seitlichen Ansicht: Die krankhafte Veränderung ist als intensive Speicherung (rot angefärbt) erkennbar.

3 Computertomographie (1998): Das größere helle Areal zeigt den Tumor nahe der Schädeldecke.

4

10.04.40
15-FEB-84
09:51:37
DOA >3

5

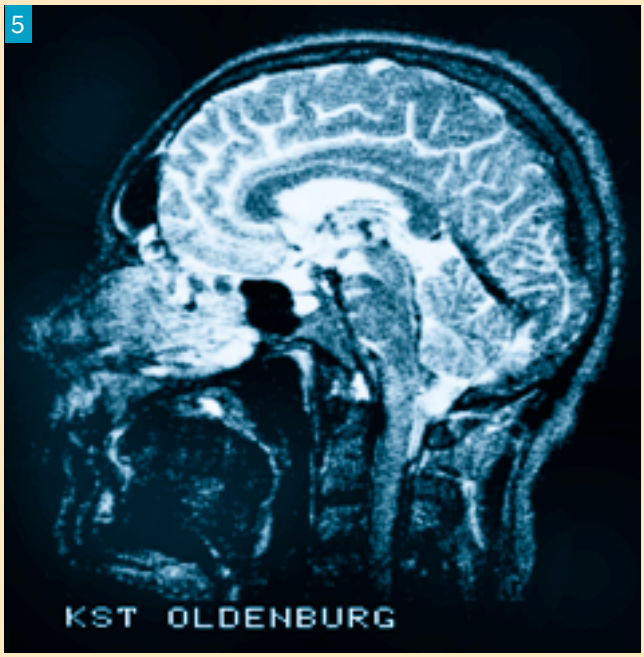
KST OLDENBURG

6

7

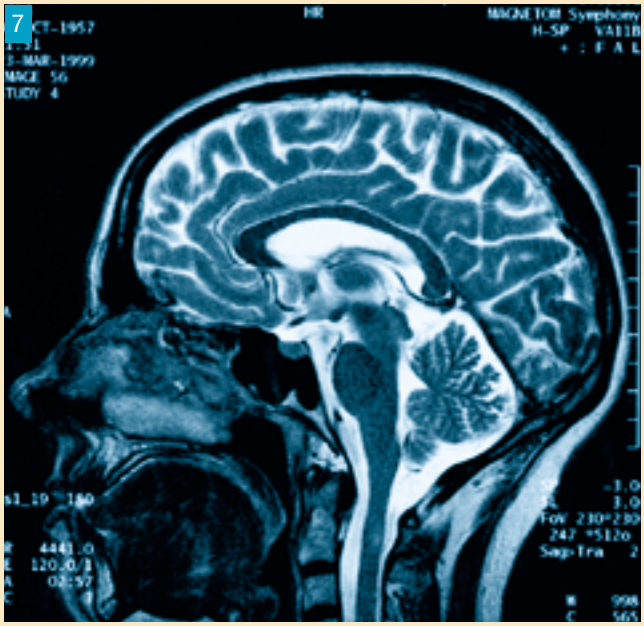
MAGNETOM Symphony

4 Kernspintomographie: Aufnahme des Kopfes (1984) mit 0,2 Tesla. Untersuchungszeit dieser seitlichen Ansicht 30 Min., Schichtdicke 10mm: Ohne Befund.

5 Kernspintomographie: 1986 mit 0,5 Tesla, Untersuchungszeit 20 Minuten, Schichtdicke 7mm: Ohne Befund.

6 Kernspintomographie: 1993 mit 1,0 Tesla, Untersuchungszeit 3 Min., Schichtdicke 4mm: Ohne Befund.

7 Kernspintomographie: 1999 mit 1,5 Tesla, Untersuchungszeit 3 Min., Schichtdicke 3mm: Ohne Befund.

8 Kernspintomographie: Die Darstellung eines rechtshirnigen Tumors (1998).

9 Kernspintomographie: (1988) Vorderansicht des Gehirns: Tumor rechtshirnig.

10 Kernspintomographie: (1998) Vorderansicht des Gehirns: Tumor rechtshirnig.

8

9

10

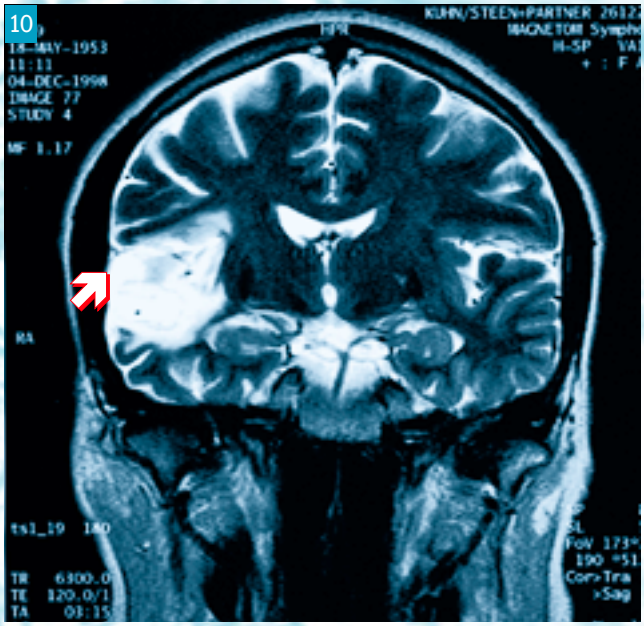

Lungendiagnostik

Wie vor 100 Jahren spielt bis heute in der Lungendiagnostik die konventionelle Röntgenaufnahme in der Primärdiagnostik die entscheidende Rolle. Um 1900 war die Lungentuberkulose häufigste Todesursache in der westlichen Welt. Mit Röntgens Entdeckung hatte man endlich ein Instrumentarium zur Früherkennung und Verlaufskontrolle der gefährlichen Krankheit. Da sich im Gegensatz zu anderen Organen die Lungen im Röntgenbild deutlich abbilden, eignete sich die konventionelle Röntgenologie zu Reihenuntersuchungen, die noch bis in die 80er Jahre in Deutschland durchgeführt wurden.
Die Bronchien und Lungengefäße hingegen konnten nur durch invasive Untersuchungen mittels Katheter dargestellt werden. Als nicht belastende Methode und zur besseren Differenzierung wurde Ende der 60er, Anfang der 70er Jahre die Lungenszintigraphie eingeführt. Die nuklearmedizinische Diagnostik eignet sich zur Untersuchung der Lungenfunktion, sowohl hinsichtlich der Belüftung als auch der Blutversorgung. Die sogenannte Perfusions- und Ventilationsszintigraphie wird noch heute erfolgreich zum Nachweis einer Lungenembolie im Institut eingesetzt. Einen entscheidenden Fortschritt in der Darstellung der Lungenstruktur und der Differenzierung von Tumoren brachte die Computer- und Kernspintomographie.

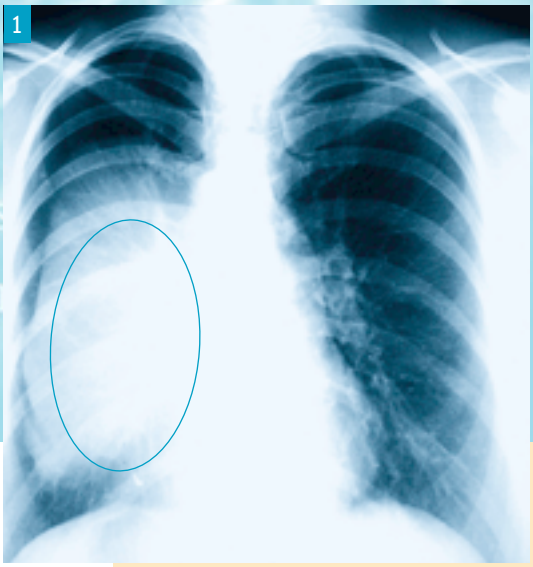
1

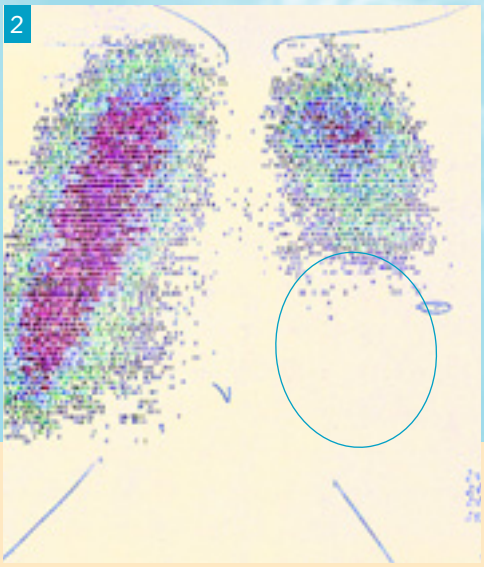
2

1 konventionelle Röntgenaufnahme (1963): In der »dunklen« Lunge stellt sich ein großer Tumor dar.

2 Im Lungen-**Scannerszintigramm** (1975): Der Tumor stellt sich als Aussparung dar, da er den radioaktiven Stoff nicht speichern kann.

3 Die Darstellung der Lungenwurzel ohne Kontrastmittelgabe mittels **Schichtaufnahme.**
3a Die Darstellung der Bronchien im **konventionellen Röntgenbild** (1965).
3b Die Darstellung der Bronchien als **Xeroradiographie** (1975).

4 Bronchographie (1975): Darstellung der Bronchien mittels Katheters.

5 Computertomographie (1999): Neben dem großen weißen Herzschatten sind Lungengerüstveränderungen und eine größere dunkle Zyste gut zu erkennen.

6 Kernspintomographie der Gegenwart: Die optimale Darstellung der Lungengefäße wird möglich.

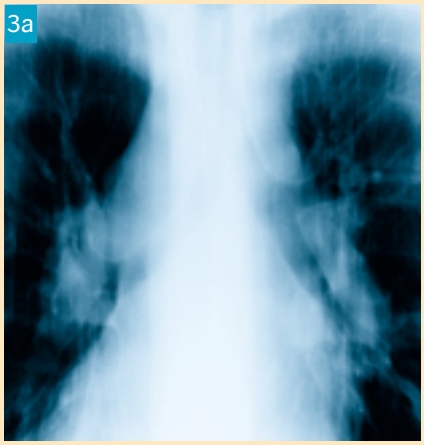

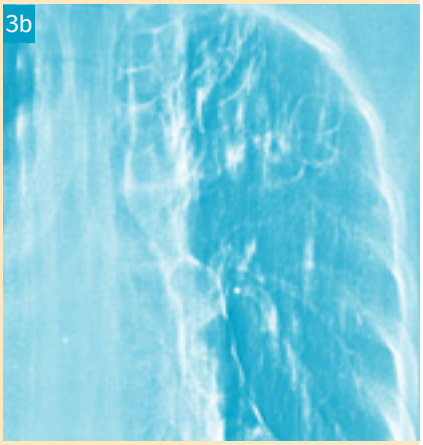

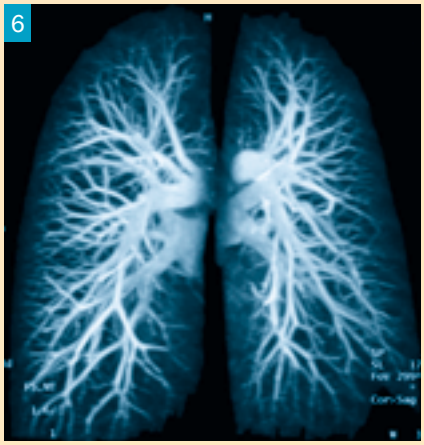

Leber- und Gallenwegsdiagnostik

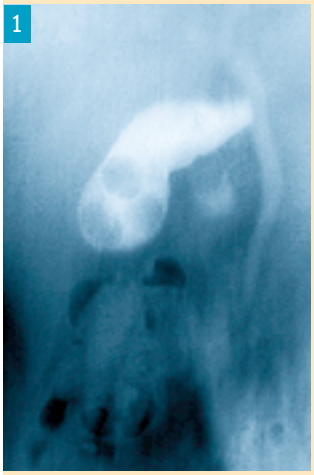

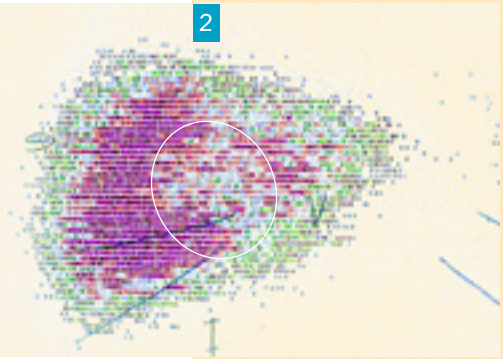

Mit Hilfe einer Jodverbindung als Kontrastmittel, das durch die Gallenflüssigkeit ausgeschieden wird, gelang die Anfärbung der Gallenblase und Gallengänge. Dieses als Cholezystographie oder Cholezystangiographie bezeichnete Untersuchungsverfahren wurde als Diagnostik bei Röntgenologen, Internisten und Chirurgen in den 20er Jahren eingeführt. Mit ihr ist ein erheblicher Fortschritt in der Gallenwegsdiagnostik eingeleitet worden, wurden doch zuvor nur kalkhaltige Gallensteine auf den Röntgenbildern erkannt.

Die Leberstrukturen konnten nur durch die für den Patienten nicht ungefährliche Gefäßdarstellung (Angiographie) im Krankenhaus durchgeführt werden. Hingegen wurde bis in die 60er Jahre die Gallenwegsdiagnostik, die nur durch die Injektion von Kontrastmittel möglich war, auch von Walter Kuhn ambulant ausgeführt. Dabei wurden zur Funktionsprüfung Reizmahlzeiten verabreicht, anhand derer, damals unter Sicht im Fluoreszenzschirm, geprüft wurde, ob sich die Gallenblase zusammenzieht oder nicht. Damals bestand eine Reizmahlzeit aus einer Weißbrotschnitte mit viel Butter und Eigelb. Heute wird dem Patienten stattdessen ein Medikament gegeben.

Anfang der 70er Jahre konnte die Leber durch die für den Patienten weniger belastende nuklearmedizinische Methode nach Injektion eines radioaktiven Stoffes in eine Armvene dargestellt werden, seit Mitte der 70er durch die nicht-invasive Ultraschalluntersuchung (Sonographie). Mit der Computertomographie konnten in der Darstellung der Gewebsstrukturen enorme Fortschritte erzielt werden.

Die CT für die Untersuchung von Organen in der Bauchhöhle ist 2000 noch der Kernspintomographie überlegen, doch es bahnt sich bereits ein Umschwung an.

1 Die **Röntgen-Schichtaufnahme** (1968) zeigt die Gallengänge und die Gallenblase mit drei Steinen.

2 **Szintigramm** der Leber (1972): Die Aussparung im gesunden »roten« Gewebe stellt den Tumor dar.

3 **Ultraschallaufnahme** der Leber und Gallenblase (1978): In der »dunklen« Gallenblase erkennt man drei »helle« Steine.

4 **Ultraschallaufnahme** nach dem Standard im Jahr 2000: Im Detail erkennt man die Leberstruktur und die entsprechenden Gefäßverläufe ohne Befund.

5 Die Gewebsdarstellung wurde durch die **Computertomographie** weiter verbessert: Deutlich ist der dunkle Tumor zu erkennen (1994).

6 **Kernspintomographie** (1998): Der Bauchraum im Querschnitt ohne Kontrastmittelgabe: Der Lebertumor zeigt sich dunkel – mit dargestellt die Nieren und die Bauchspeicheldrüse.

7 **Kernspintomographie** (1999) : Darstellung zahlreicher Zysten in der Leber.

8 **Kernspintomographie** (1999): »helle« Gallenblase mit zahlreichen Steinen. Darstellung ohne die Gabe von Kontrastmittel.

9 **Kernspintomographie** (1999): Exzellente Darstellung der Gallengänge.

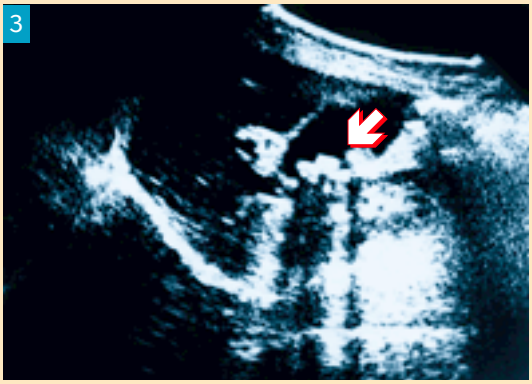
3

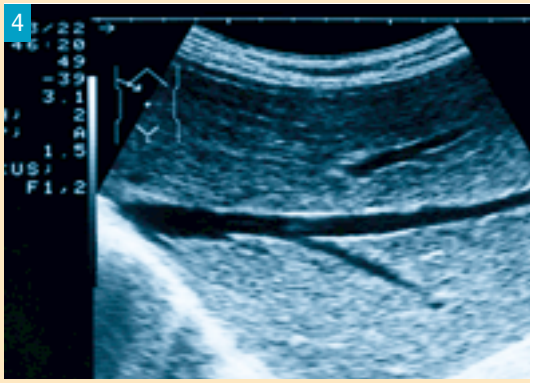
4

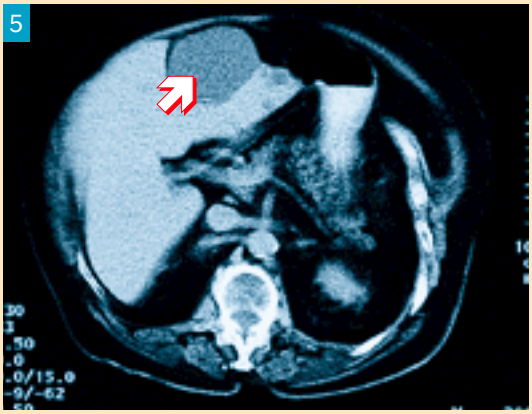
5

6

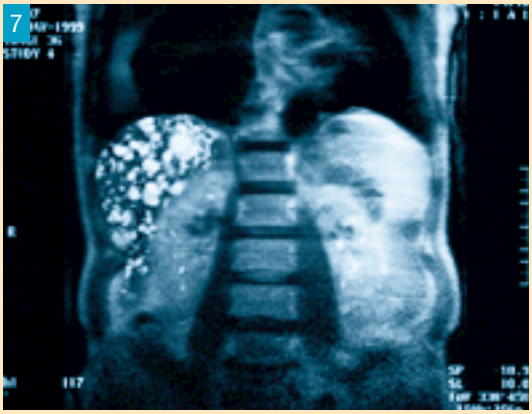
7

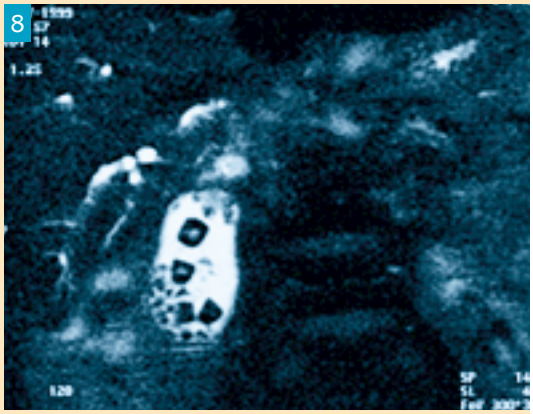
8

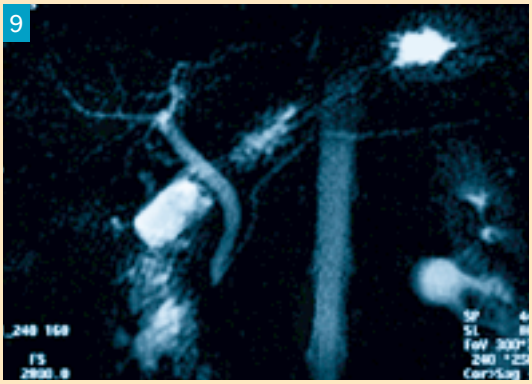
9

Nierendiagnostik

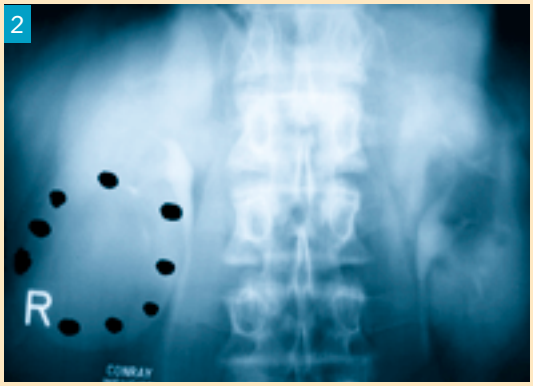

1 Anatomische Darstellung eines Nierentumors.

2 intravenöses Urogramm (1977): Darstellung der Nieren mit einer großen Zyste durch Kontrastgabe in eine Armvene.

Die ableitenden Harnwege – Nierenbecken, Harnleiter und Harnröhre – konnten schon zu Beginn des Jahrhunderts röntgenologisch dargestellt werden. Die Ergebnisse waren damals allerdings bescheiden. Es wurde ein als Antiseptikum bewährtes Silberpräparat mittels eines Katheters, der durch die Blase in die Harnleiter geschoben worden war, in die Nierenbecken eingespritzt, so dass es möglich wurde, die Form und Lage der Nierenbecken zu beurteilen. Da das Kontrastmittel nach Entnahme des Katheters durch die Harnleiter in die Blase abfloss, kamen auch diese zur Darstellung. Etwa zwei Jahrzehnte bot dieses als retrograde Pyelographie bekannte Verfahren wichtige Hilfe bei der Diagnostik urologischer Erkrankungen, bei dem man die Patienten jedoch einem erhöhten Infektionsrisiko aussetzte. Erst im Jahre 1929 wurden die ersten intravenösen Urogramme präsentiert, die mit dem neuen Kontrastmittel Uroselectan angefertigt worden waren. Die intravenösen Urogramme konnten fortan die retrograde Pyelographie als Mittel der Routinediagnostik ersetzen, die nur noch in wenigen besonders gelagerten Fällen erforderlich wurde.
Ab Ende der 60er, Anfang der 70er Jahre war eine weitere Differenzierung von Erkrankungen an den Nieren durch die Nuklearmedizin möglich, die zum Nachweis von Zysten, bösartiger Geschwulste und zur Prüfung der Nierenfunktion gute Ergebnisse lieferte. Ab Ende der 70er Jahre bekam die Nuklearmedizin Konkurrenz durch die Sonographie, die in der Nierendiagnostik eine hohe Aussagekraft hat, etwas später kam die Computertomographie hinzu. Als ergänzende Methode und in einigen Fällen hat jedoch die Nuklearmedizin noch immer ihre Berechtigung. Mit der schnellen Bildgebung in der Kernspintomographie werden die genannten Methoden künftig bis auf einige Ausnahmen abgelöst, da neben der exzellenten Darstellung des Nierengewebes gleichzeitig die Gefäße und Harnleiter dargestellt werden können.

3 Angiographie (1977): Darstellung der Nierengefäße und Bauchschlagader.

4 Scanner-Szintigramm (1973): Zystennieren. Das gesunde Nierengewebe stellt sich »rot« dar, die Aussparungen entsprechen den Zysten.

5 Szintigramm mit der Gamma-Kamera (1977): Die Aussparungen durch die Zysten sind noch deutlicher zu erkennen.

3

4

5

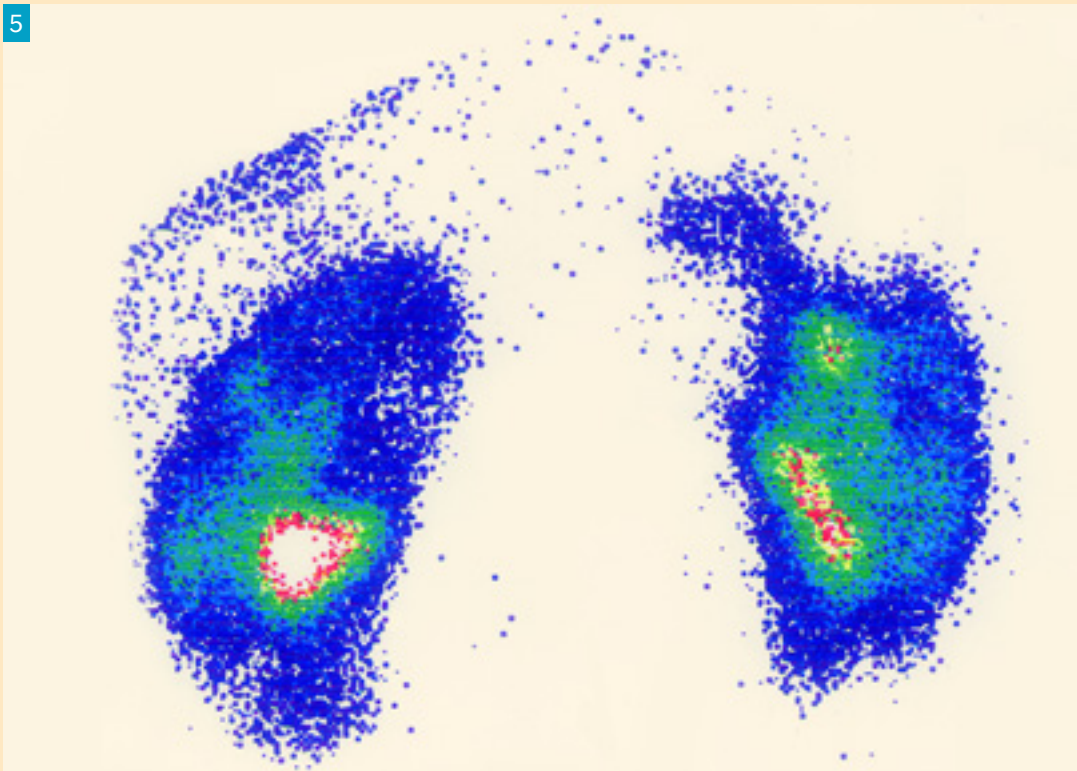

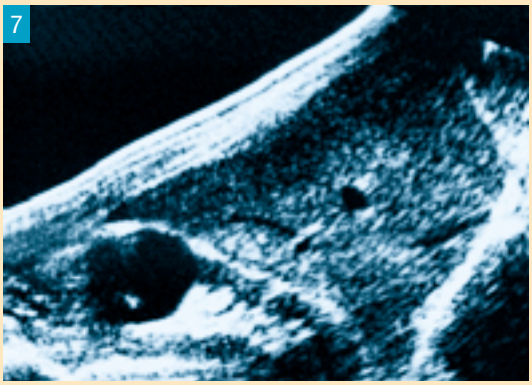

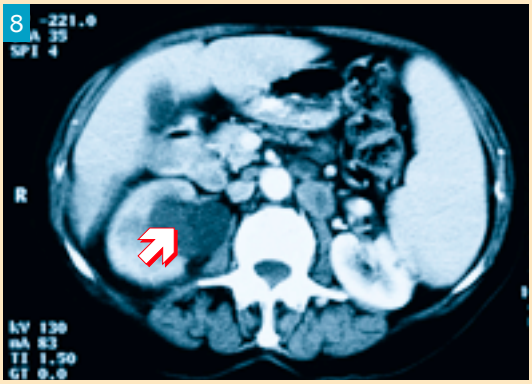

6 Ultraschall der ersten Generation (1978): Die Untersuchungszeit eines einzelnen Organs betrug durch die zeilenförmige Abtastung mehr als 10 Minuten. Die Zyste ist auf dem Bild nur zu erahnen.

7 Gute Erkennbarkeit mit modernen **Ultraschallgeräten** (1998): Die »dunkle« Zyste hebt sich deutlich vom Nierengewebe ab. Die Untersuchungszeit beträgt nur wenige Sekunden.

8 Computertomographische Darstellung der Niere (1999): Die Organe grenzen sich gut voneinander ab. Der rechtsseitige Tumor stellt sich »dunkler« dar.

9 Kernspintomographie der Nieren ohne krankhaften Befund (1999): Exzellente Darstellung des Nierengewebes mit Gefäßen und Harnleiter.

9

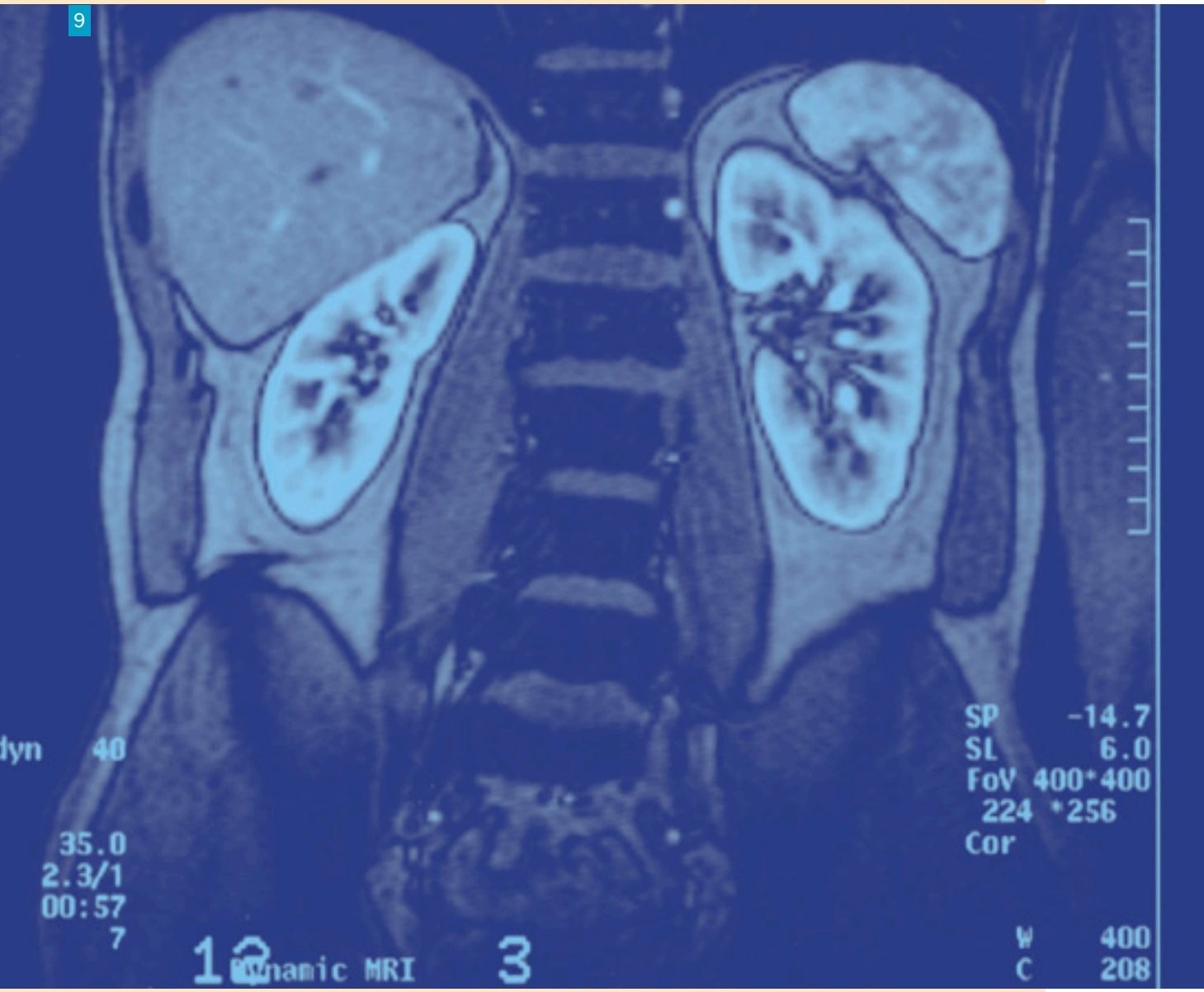
dyn 40
35.0
2.3/1
00:57
7
1 Dynamic MRI 3
SP -14.7
SL 6.0
FoV 400*400
224 *256
Cor
W 400
C 208

Schilddrüsendiagnostik

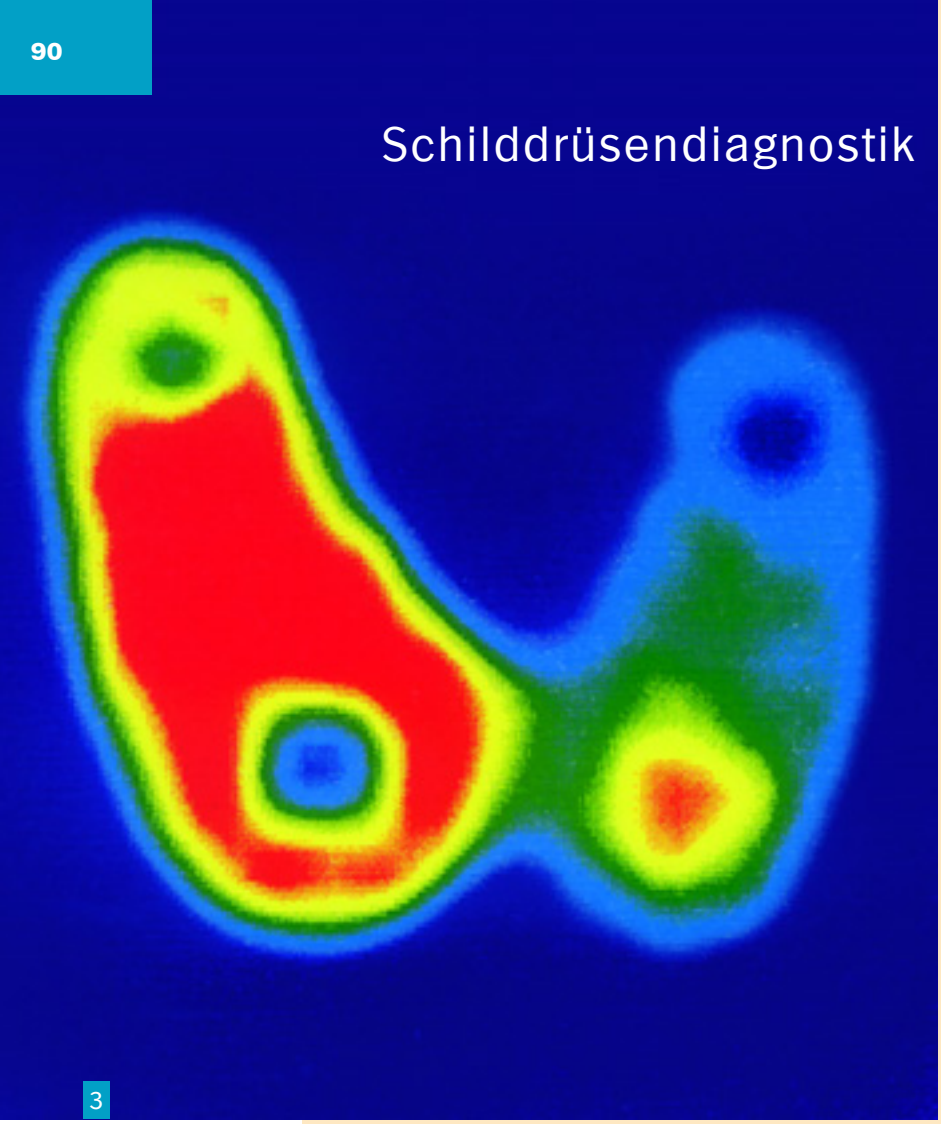

3

Schon um 1955 war die Bedeutung des Radiojodtests in der Schilddrüsendiagnostik allgemein anerkannt und spielt nach wie vor im Zusammenhang mit der Hyperthyreose (Überfunktion)-Therapie mit Radiojod eine große Rolle. Dabei läßt sich funktionstüchtiges Drüsengewebe von anderem unterscheiden, auch Zonen mit verminderter Aufnahme des verabfolgten Radionukleids bieten wichtige diagnostische Hinweise.
Die Schilddrüsendiagnostik ist seit 1972 – dem Zeitpunkt der Einführung der Nuklearmedizin – ein Schwerpunkt des Instituts. Zunächst wurde das Organ nach Injektion eines radioaktiven Stoffes nur in Schwarz-Weiß-Technik wiedergegeben. Trotzdem konnten neben der Größe auch sogenannte »heiße« und »kalte« Knoten aufgedeckt werden. Bei gleichzeitiger Messung des radioaktiven Stoffes über einen längeren Zeitraum war die Aussage über die Schilddrüsenfunktion möglich.
Ab 1977 gewann auch die Ultraschalluntersuchung der Schilddrüse immer mehr an Bedeutung. Die heutigen nuklearmedizinischen und sonographischen Darstellungen erlauben durch die verbesserte Bildwiedergabe und einer eventuell gezielten Punktion unter Ultraschallsicht sehr exakt eine Differenzierung zwischen bös- und gutartigen Tumoren.

1

2

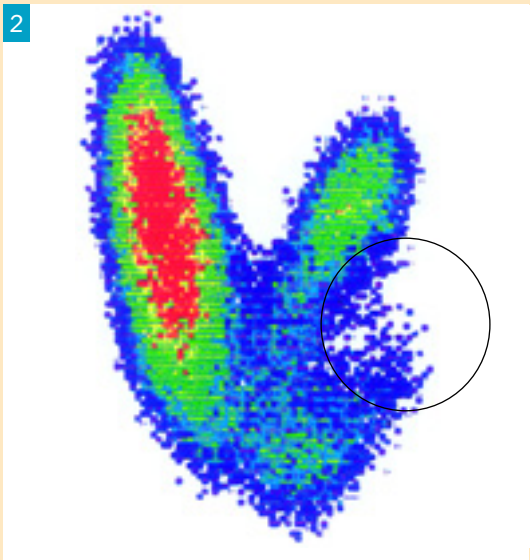

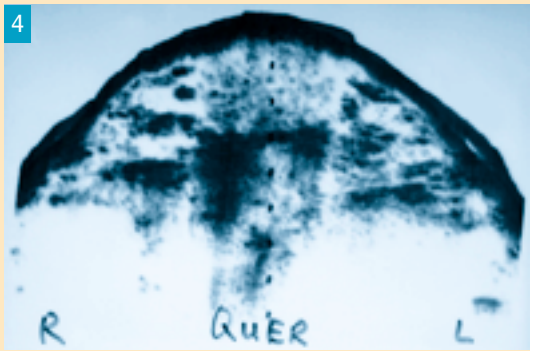

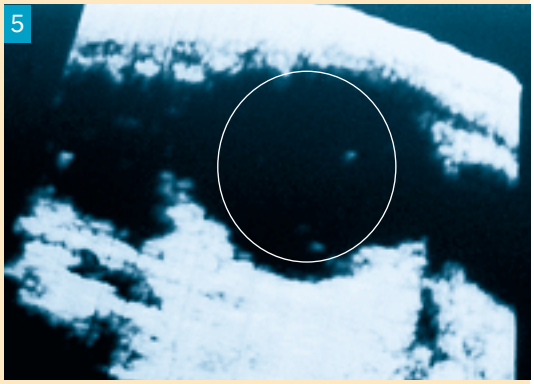

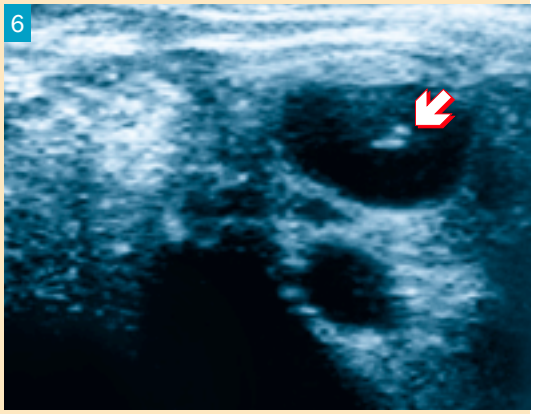

1 Szintigramm der ersten Generation (1972): Darstellung der Schilddrüse in Schwarz-Weiß mit dem Scanner. Im vergrößerten linken Lappen ist eine Aussparung zu erkennen, die auf eine Zyste schließen lässt (»kalter« Knoten).

2 Scanner-Szintigramm (1975) einer Zyste (»kalter« Knoten).

3 Szintigramm der Gegenwart eines Schilddrüsenphantoms (Bild dient der Überprüfung der Auflösung der Gammakamera).

4 Ultraschallbild (1978): Schilddrüse im Querschnitt ohne krankhafte Veränderungen.

5 Ultaschallbild (1978): Darstellung einer Zyste (dunkel).

6 Punktion unter **Ultraschallsicht** (1999): Deutlich erkennt man die Kanüle in der Zyste (Kanüle im Querschnitt).

Mammographie

Ein wichtiger Bereich der Radiologie ist die Mammographie. Um Brustkrebs wirksam zu bekämpfen, wurden und werden bis heute regelmäßige Vorsorgeuntersuchungen (»Screening«) für Frauen gefordert. Tatsächlich besteht die beste Chance auf Heilung, wenn Tumore möglichst frühzeitig entdeckt werden. Kritiker behaupten allerdings, zu häufige Untersuchungen könnten selbst krebsauslösend sein.
Um einen guten Weichteilkontrast zu erreichen, wird bei der Mammographie die sogenannte Weichstrahltechnik verwendet, bei der die energiereichere Strahlung aus dem Röntgenspektrum ausgeblendet wird. Bereits Ende der 60er und Anfang der 70er Jahre konnte die Weichstrahltechnik durch Zusatzeinrichtungen an normalen Röntgengeräten eingesetzt werden, wobei mit speziellen Mammographiegeräten, die Anfang der siebziger Jahre auf den Markt kamen und seit 1974 im Institut eingesetzt werden, die Handhabung zusätzlich vereinfacht und die Abbildungsqualität verbessert werden konnte. Durch die Xeroradiographie und die Thermographie erhoffte man sich bessere Ergebnisse, dennoch haben sich beide Techniken, durch die komplizierte und kostenintensive Handhabung bei unsicherer Aussage, nicht durchgesetzt. Künftig wird die diagnostische Methode wahrscheinlich in der Kernspintomographie liegen. Ohne ioniosierende Strahlung bei hervorragender Darstellung der Weichteilstrukturen stellt sie bei unklaren Fällen die optimale Methode dar. Allerdings ist sie für ein Screening noch zu kostenintensiv und wäre nicht entsprechend flächendeckend verfügbar, so dass in naher Zukunft die Röntgentechnik bei Primäruntersuchungen in der Mammographie ihre Bedeutung behält. Mit der Weiterentwicklung der Röhren und der Digitalisierung wird die Strahlenbelastung zunehmend gesenkt.

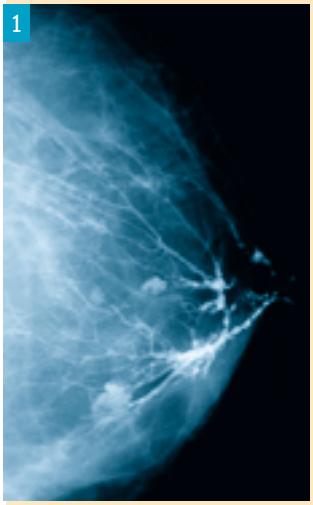
1

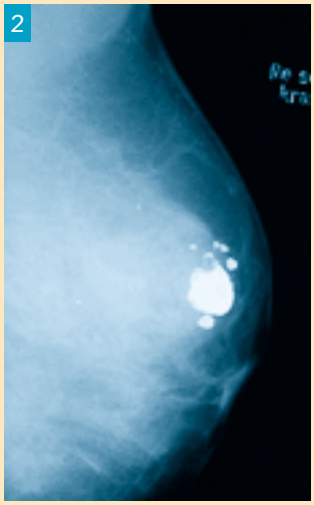
2

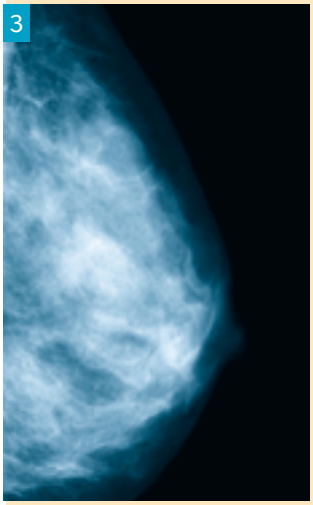
3

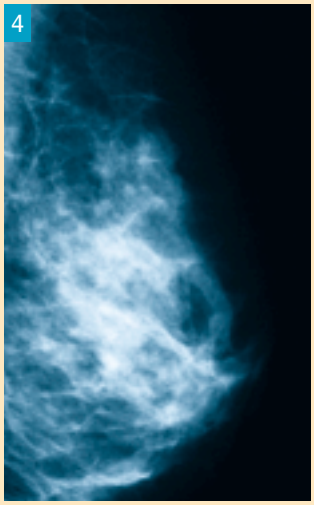
4

1/2 Konventionelle Röntgenaufnahmen der weiblichen Brust, aufgenommen an einem Röntgentisch mit Zusatzvorrichtungen (1972). Bereits gut erkennbar ist der Drüsenkörper, die Verkalkung und die mit Kontrastmittel gefüllten Milchgänge.

3 Röntgenaufnahme der weiblichen Brust mit **Spezialmammographie**-gerät der ersten Generation (1975) .

4 Mammographie nach heutigem Standard: Exzellente Darstellung der einzelnen Strukturen bei geringer Strahlendosis.

5 Aufnahme mit speziellem Mammographie-Gerät (1978): Die **Xeroradiographie** stellt die Weichteile und die Gefäße gut dar.

6 Thermographie (1979): Der Tumor ist durch Temperaturausstrahlung erkennbar. Die Methode hat sich nicht durchgesetzt.

7 Kernspintomographie (1999): Eine erweiterte Diagnostik ist durch die Kernspintomographie möglich. Die Abbildung zeigt einen Normalbefund.

8 Weitere diagnostische Möglichkeiten werden in der **Mammoszintigraphie** erwartet.

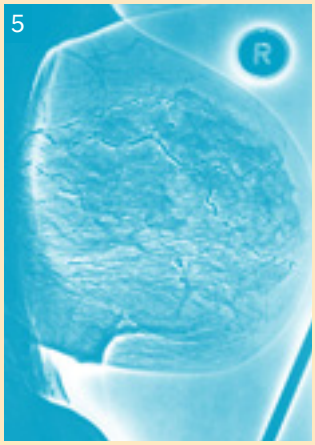

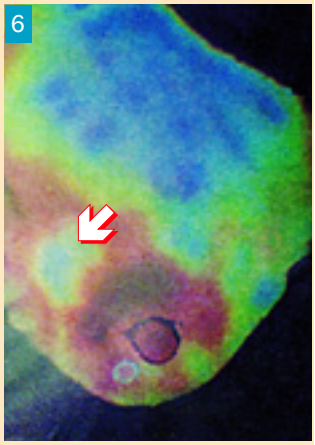

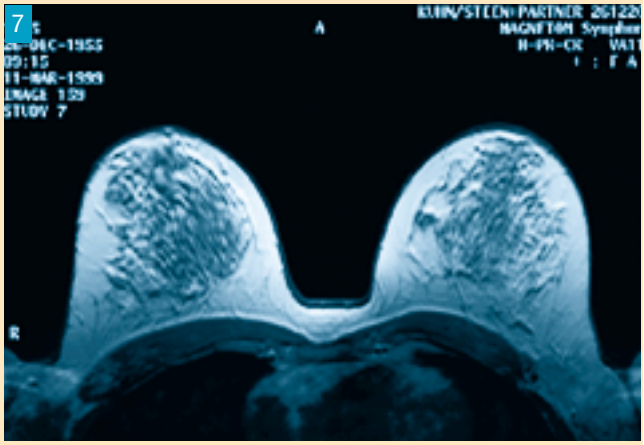

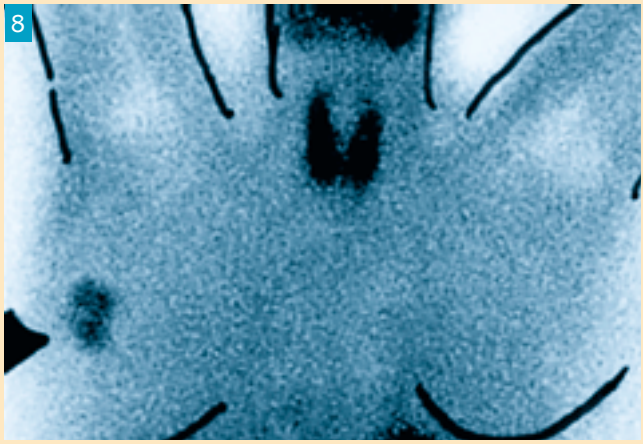

Herzdiagnostik

Bis zur Verwendung von Kontrastmitteln wurde das Herz im konventionellen Röntgenbild nur als Schatten erkennbar, so dass ausschließlich die anatomische Lage, die Größe und bis zu einem gewissen Grade die Tiefe beurteilt werden konnte. 1929 führte Werner Forßmann einen Katheter über die große Hohlvene in den rechten Vorhof ein und hielt diesen Selbstversuch im Röngenbild fest, ohne dass damals schon die künftige Bedeutung erkannt wurde. 1931 wurden dann die ersten Kontrastmittelfüllungen der Innenräume des Herzens, sogenannte Angiokardiographien, vorgenommen.

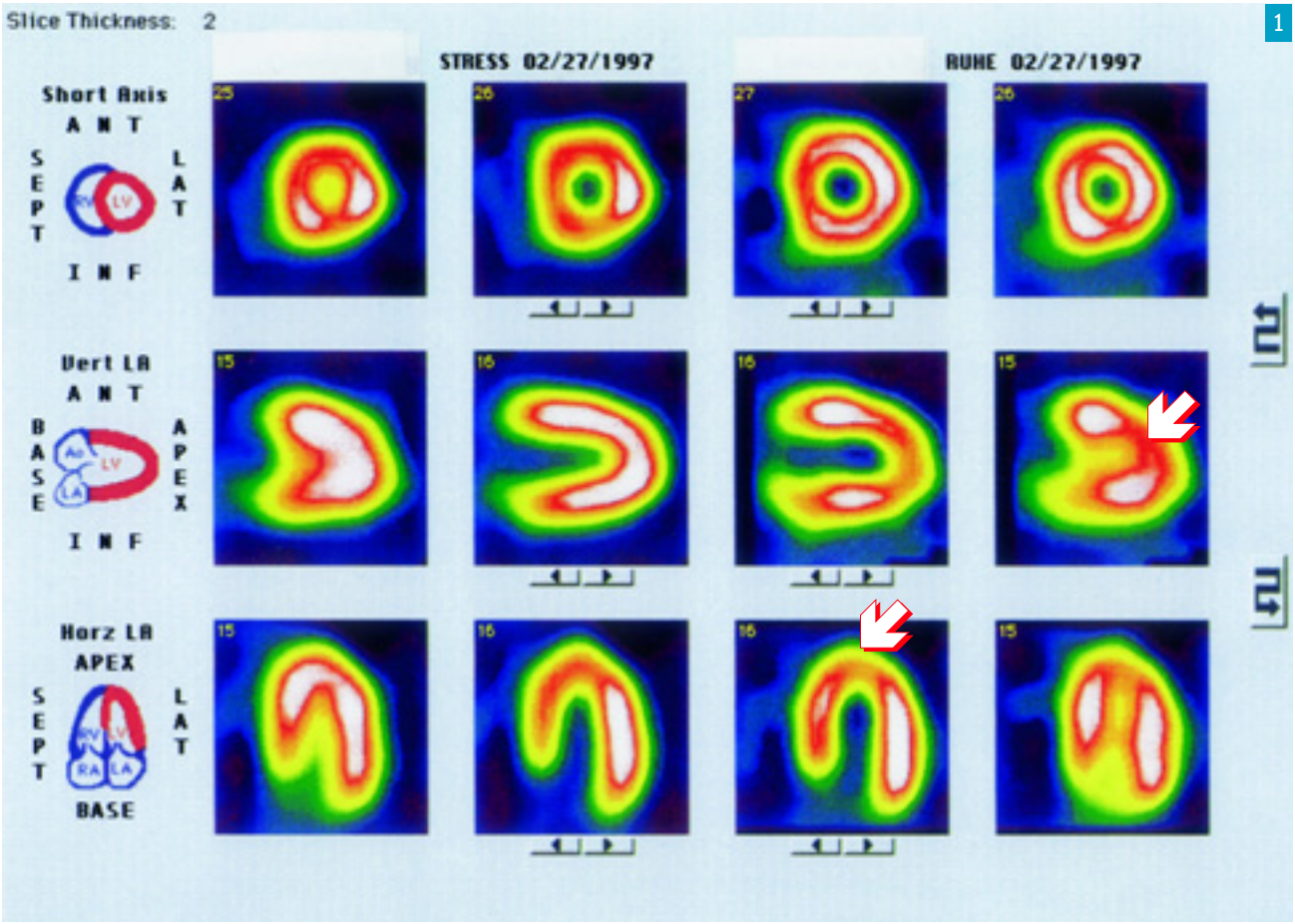

1

Im Laufe der folgenden Jahrzehnte wurden diese Methoden immer weiter verbessert, insbesondere mit der Entwicklung von Geräten, die einen raschen Filmwechsel erlaubten, dann durch kinematographische Geräte und die Bildverstärkerfernsehkette, so dass die Funktionsprüfung des Organs zunehmend vereinfacht wurde. Angiokardiographien wurden zusammen mit der Druckmessung in einzelnen Herzabschnitten unerlässliche Voraussetzung für eine exakte Diagnostik erworbener und angeborener Herzfehler und deren operativer Behandlung. Sie wurde erst nach vollständiger Ausschöpfung anderer diagnostischer Möglichkeiten angewandt, da mögliche sogar bis zum Tod führende Komplikationen einen stationären Aufenthalt in Spezialkliniken notwendig machte. Mit der Sonographie und besonders der Kernspintomographie haben sich verbesserte Möglichkeiten bis heute hin zur Funktionsdiagnostik in Echtzeit ergeben. Am Institut wurde die Herzdiagnostik erst mit der Erweiterung der nuklearmedizinischen Abteilung mit der Methode der Myocardszintigraphie eingeführt und spielte nur dort bisher eine Rolle. Doch in Zukunft wird die Herzdiagnostik in der Kernspintomographie zunehmend an Bedeutung gewinnen.

1 Nuklearmedizinische Schnittbilder (SPECT) des Herzens in verschiedenen Ansichten (1999): Unter Stress, nach Belastung am Ergometer und Ruhebedingung stellt sich der Herzmuskel unterschiedlich dar. In den gekennzeichneten Bildern ist ein Defekt nach einem Herzinfarkt zu erkennen.

2 Kernspintomographie eines gesunden Herzens ohne Kontrastmittelgabe: Deutlich sind die vier Kammern zu erkennen.

3 Kernspintomographie
Darstellung des Herzens und der großen Gefäße: Das Kontrastmittel wird in die Armvene injiziert. Die Einführung eines Katheters in das Herz ist nicht mehr notwendig.
3a seitliche Ansicht
3b Vorderansicht

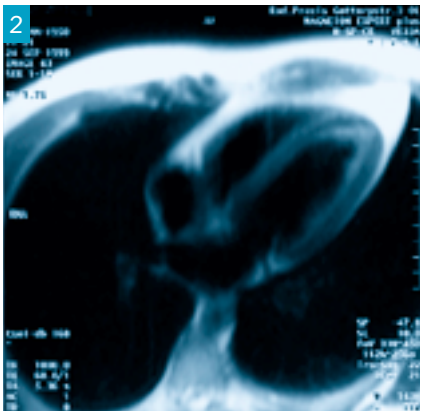

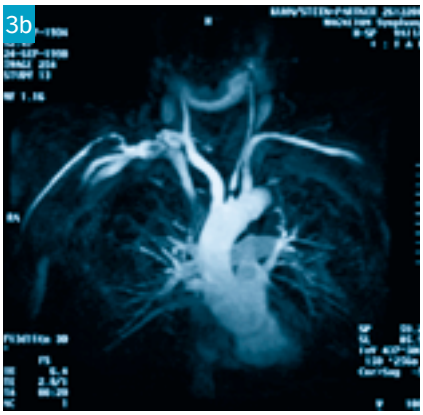

Gefäßdiagnostik

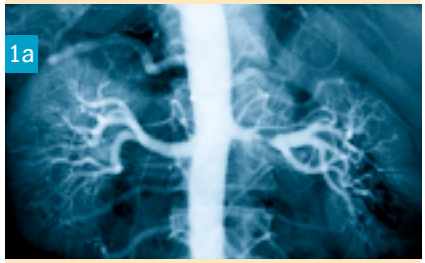
1a

1b

1c

1d

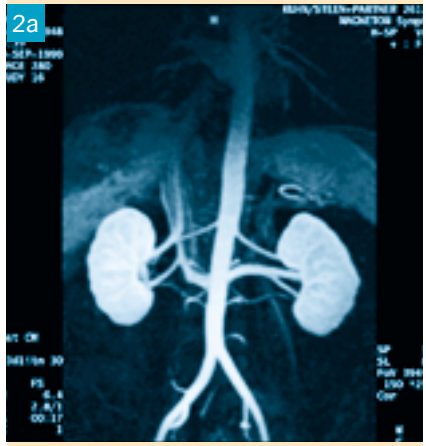
2a

2b

2c

Obwohl bereits wenige Monate nach Röntgens Entdeckung in Wien die ersten angiographischen Darstellungen einer Hand veröffentlicht wurden, hat sich die röntgenologische Kontrastdarstellung der Gefäße lange Zeit nicht durchgesetzt. 1924 veröffentlichte Brooks seine Arbeiten über intraarterielle Injektionen von Natriumjodid. 1929 berichtete Reynaldo dos Santos über die Kontrastmitteldarstellung der großen Bauchschlagader und ihrer Verzweigungen (lumbale Aortographie). In wenigen Jahren fand dieses Verfahren weite Verbreitung. Schon bald folgte die Darstellung der Gefäße der unteren Extremitäten, wodurch die frühzeitige Erkennung von Gefäßverschlüssen, vor allem auf arteriosklerotischer Grundlage gelingen konnte. Dem schwedischen Radiologen Sven-Ivar Seldinger verdanken wir die Technik der Untersuchung einzelner Arterien und der von ihnen versorgten Organe durch Einführung von speziellen Kathetern, die über einen Führungsdraht unter Durchleuchtungskontrolle, zumeist eingeführt über die Schenkelbeugenarterie, bis zum gewünschten Blutgefäß vorgeschoben werden. Diese »selektive Angiographie« bildete ab 1950 eine gebräuchliche Methode und findet bis heute ihre Anwendung. Die bis Anfang der 80er Jahre auch im Institut durchgeführten Lymphographien und die noch heute durchgeführten Angiographien waren für die Patienten jedoch oft sehr unangenehm und sind weitestgehend durch moderne Schnittbildverfahren ersetzt worden.

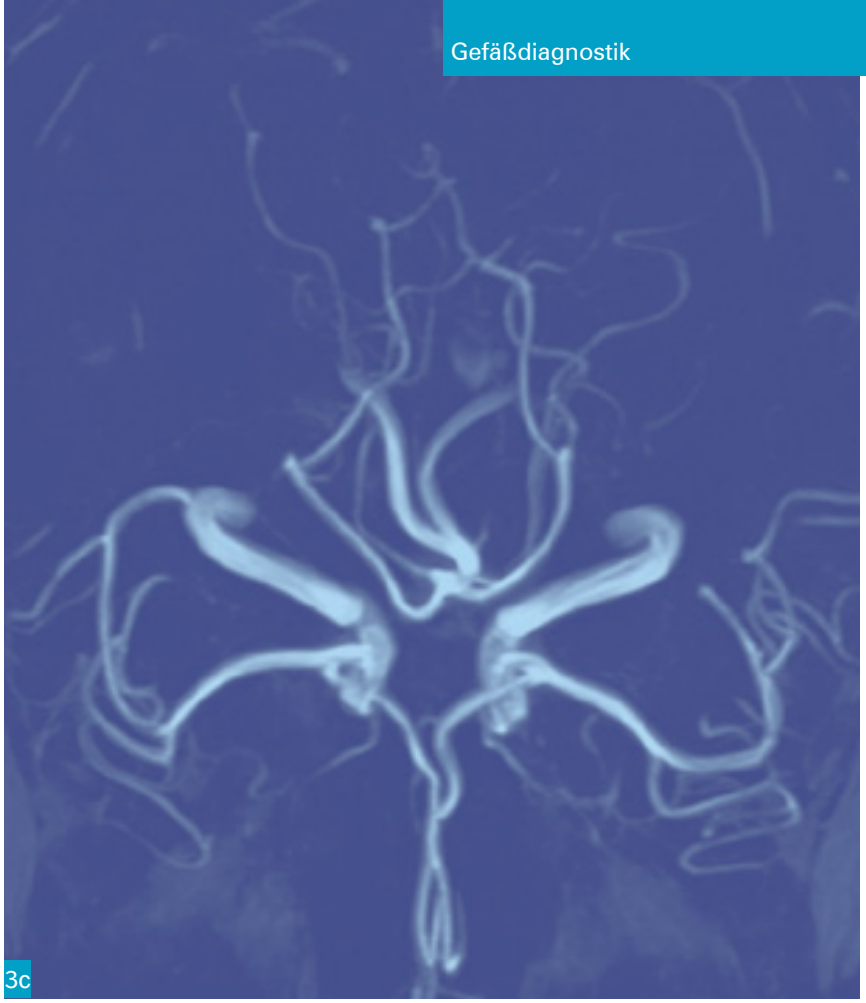

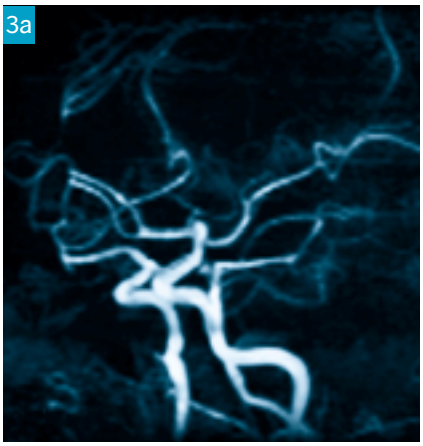

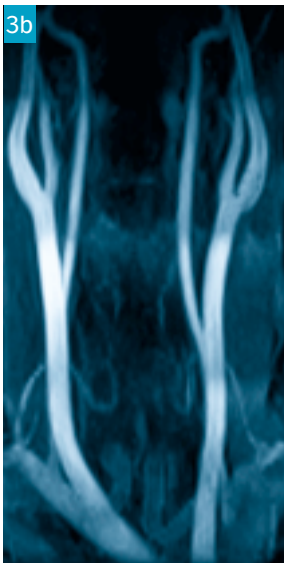

1 a-d **Angiographie** (1972): Abbildung der Bauchschlagader mit den Nieren- und Beingefäßen.

2 a-c **Kernspintomographie** (1999): Darstellung in gleicher Qualität, wie durch die konventionelle Gefäßdiagnostik möglich, jedoch nichtinvasiv.

3 a/b Auch die nichtinvasive Darstellung der Hirn- und Halsgefäße ist durch die neuere **Kernspintomographie** möglich (1999).

Das Röntgeninstitut der Zukunft

Perspektiven für ein Institut für bildgebende Verfahren

Digitalisierung

Am 1. Januar 2000 feierte das Röntgeninstitut sein 50jähriges Bestehen – ein Datum, das Anlass gibt, nicht nur zurückzuschauen, sondern auch Perspektiven, wenn nicht gar Visionen am Übergang ins nächste Jahrtausend zu entwickeln. Die medizinische Versorgung unterliegt zur Zeit in allen Industrieländern tiefgreifenden Veränderungen. Die Ursachen hierfür liegen (aufgrund der höheren Lebenserwartung) in der steigenden Nachfrage nach Gesundheitsleistungen bei immer beschränkteren Budgets und zugleich neuen medizinisch-technischen Möglichkeiten. Die Herausforderung besteht zukünftig darin, die Kosten bei einer optimalen Patientenverorgung spürbar zu senken.

Vor über 50 Jahren war Walter Kuhns Entscheidung für die Selbstständigkeit ein richtungsweisender Schritt für die heutige radiologische Praxis. Er gehörte zu jenen Ärzten, die die Röntgenologie zur breiten Anwendung auch außerhalb von Kliniken brachten – inzwischen eine Selbstverständlichkeit in der modernen ambulanten Krankenversorgung. Schon 2000 ist abzusehen, dass die radiologische Diagnostik in ihrem gesamten Spektrum zur medizinischen Basisversorgung gehören und sich immer weiter in den kostengünstigeren ambulanten Bereich verlagern wird. Mit den modernen schnittbildgebenden Methoden und der Reduzierung der für den Patienten belastenden Invasivdiagnostik, die bei vielen Verfahren einen stationären Aufenthalt notwendig machte, wurden die Voraussetzungen geschaffen.

Netzwerke

Allerdings wird es in Zukunft zu erheblichen strukturellen Veränderungen in der Radiologie kommen, denn sie profitiert zwar wie keine andere medizinische Disziplin vom technologischen Fortschritt, entwickelt sich jedoch mehr und mehr zu einem methodisch hoch differenzierten Fach. Radiologen werden sich zwangsläufig spezialisieren, denn von ihnen wird bisher ein komplexes Wissen aller Bereiche erwartet, bei ständiger Überprüfung durch neueste Erkenntnisse. Damit diesen Anforderungen nachgekommen werden kann, ist die Akademie für Fort- und Weiterbildung in der Radiologie von Dr. Pohlenz initiiert worden, die in gemeinsamer Trägerschaft von der Deutschen Röntgengesellschaft und dem Berufsverband Deutscher Radiologen am 1. 10. 1998 gegründet wurde. Sie bietet, unabhängig von dem unüberschaubaren Markt der Veröffentlichungen in Lehrbüchern und Fachzeitschriften, Weiterbildungsmöglichkeiten, die überlegt und zeitlich geordnet das Berufsleben eines Radiologen kontinuierlich begleiten.
Mit weiterer technischer und methodischer Entwicklung wird eine Spezialisierung unausweichlich sein. Denkbar wäre, dass sich das Röntgeninstitut Kuhn in Zukunft zu einer Praxisgemeinschaft oder Partnerschaftsgesellschaft entwickelt, denen zunehmend Ärzte angehören, die sich auf spezielle Untersuchungsmethoden oder Körperregionen konzentrieren – eine Entwicklung, die sich schon heute abzeichnet.

Die weitere Technisierung und Computerisierung der Gesellschaft und damit auch der Krankenversorgung wird ebenfalls zu erheblichen Veränderungen führen. Innerhalb des Hauses wird die Vernetzung der unterschiedlichen Abteilungen geplant. Schon 2000 können sämtliche bildgebende Verfahren digital im Rechner erstellt und bearbeitet werden. Insofern bietet es sich an, ähnlich wie bereits erfolgreich in großen Krankenhäusern durchgeführt, die Abteilungen mit sogenannten PACS-Systemen (Picture Archiving Communication Systems) zu vernetzen, um den Zugriff auf alle Befunde und Bilder eines Patienten zu erleichtern und zu archivieren. Zur Zeit werden die Bilder überwiegend noch auf einem Röntgenfilm ausgegeben, der z.T. an die behandelnden Ärzte weitergereicht wird. Einige Bilder gehen so aus der Patientenakte des Instituts verloren.
Durch die Vernetzung mit anderen medizinischen Einrichtungen könnte diese Zusammenarbeit vereinfacht und vielleicht sogar Vorteile in der Diagnostik erreicht werden, wenn die Krankengeschichten allen behandelnden Ärzten lückenlos vorliegen. 2000 laufen die ersten Modellversuche der elektronischen Patientenakte, d. h. verschiedene Ärzte und Kliniken haben sich zusammengeschlossen, die neuen Medien künftig zu einer effizienteren, schnelleren, kostensparenden und patientenorientierten medizinischen Versorgung zu nutzen. Auf einem nur den zusammengeschlossenen Ärzten zugänglichen Server werden Patienteninformationen gesammelt und gemeinsam genutzt. So soll eine integrierte Versorgung ermöglicht werden, indem alle behandelnden Ärzte unter Berücksichtigung des Datenschutzes Zugang über den Krankheitsverlauf eines Patienten erhalten und damit eine zusammenhängende Behandlung vereinfacht und gesichert werden kann.

Echtzeit

Telemedizin

Auch das Internet erobert sich zunehmend seinen Platz in Arztpraxen. Seit ein paar Jahren bauen sich fachspezifische Netzwerke auf, die als Plattformen für Anfragen, Diskussionen und Informationsaustausch dienen. Im Bereich der Radiologie ist das Angebot im Internet sehr groß: Institutionelle Informationsdienste z.B. des Berufsverbandes Deutscher Radiologen, Schulungsmöglichkeiten, virtuelle radiologische Fallsammlungen. Auch radiologische Kliniken und Praxen sind bereits zahlreich im Internet vertreten. Das Röntgeninstitut ist ebenfalls »online« vertreten, so dass sich Patienten, Ärzte und andere Interessierte über das Angebot und die Methoden informieren können.

Die neuen Kommunikations- und Informationsdienste bieten die Voraussetzungen für eine effektive Zusammenarbeit aller Bereiche des Gesundheitswesens: Patienten, niedergelassene Ärzte, Kliniken, Krankenkassen. Durch Arbeits- und Ressourcenteilung, praxisübergreifende Ablauforganisation und Qualitätsmanagement sollen medizinische Leistungen effektiv, gleichzeitig qualitativ hochwertig erbracht werden. Sind auch die Patienten vernetzt, könnten ihnen zukünftig durch verbesserte Kommunikationsmöglichkeiten mit dem Arzt zeitraubende Wege erspart, manche Behandlungen sogar zu Hause durchgeführt werden (Online Home Care). Durch die sogenannte Telemedizin können Spezialisten ohne Aufwand bei der Diagnosestellung oder Therapie hinzugezogen werden.

Online Home Care

Stefan Kuhn, der Sohn von Michaela und Fritz Kuhn, hat 2000 seine medizinische Grundausbildung abgeschlossen. Er gehört derzukünftigen Ärztegeneration an und wird vielleicht zukünftig via Bildschirm mit seinen Patienten kommunizieren. Diese Visionen bieten Vorteile, doch ob sie tatsächlich für die neuen Ärzte attraktiv sind, ist fraglich, denn die Nähe zum Patienten geht so mehr und mehr verloren und das Verhältnis zwischen Arzt und Patient würde zugunsten wirtschaftlicher Aspekte und Bequemlichkeit an Bedeutung verlieren.

Das Röntgeninstitut Kuhn und Partner wird sich dennoch den Herausforderungen der Telemedizin stellen müssen. Allerdings ist anzunehmen, dass sie in Teilen der Radiologie nur sekundär eine Rolle spielen wird. Große und kostenintensive Geräte werden auch in Zukunft in den radiologischen Instituten stehen, zu den Untersuchungen werden sich die Patienten vor Ort einfinden müssen. Allerdings könnte der überweisende Arzt während der Behandlung mittels Bildtelefon und Datenübertragung hinzugezogen werden. So wäre eine schnelle und einfache Kommunikation über das Untersuchungsergebnis möglich.

Doch mit zunehmender Verbreitung der Geräte zeichnet sich auch eine andere Entwicklung ab: Untersuchungen werden heute bereits dezentralisiert durchgeführt. So kann die MTA die Geräte ortsnah zum Patienten bedienen und ein digitales Bild erstellen, das der Spezialist mittels Bildübertragung anderenorts auswertet. Ein Zukunftsvision, die als problematisch anzusehen ist: Ist der Arzt bei der Untersuchung nicht anwesend, übernimmt die MTA eine Verantwortung, die sie nicht tragen kann. Der Sichtkontakt via Bildschirm ist sehr beschränkt, der Spezialist, der eventuell nicht Radiologe ist, kann nur mit erheblichen Einschränkungen Anweisungen geben, im Gegensatz zu seinen Möglichkeiten einzugreifen,

wenn er unmittelbar zugegen wäre. Zudem wäre die Versuchung groß, auf das spezielle Wissen des Radiologen in vielen Fällen zu verzichten, was sicherlich einem Verzicht auf möglichst aussagekräftige Bilder für eine sichere Diagnose gleichkäme – eindeutig ein Rückschritt der medizinischen Versorgung.

Ihre große Bedeutung wird die Radiologie innerhalb der anderen medizinischen Disziplinen aber auf jeden Fall behalten. Vom Selbstverständnis her ist sie ein zukunftsorientiertes Fach. Schon die ersten Röntgenpioniere waren fasziniert vom Blick ins Innere des lebenden Menschen. Alle, die sich mit der Weiterentwicklung von Verfahren und Technik beschäftigten, wollten einen »Blick« voraus sein, wollten das Körperinnere in immer besserer Detailerkennbarkeit darstellen. An diesem Ziel hat sich bis heute nichts geändert.

In der radiologischen Diagnostik stellen Medizin und Technik eine symbiotische Beziehung dar. Die Entwicklung bildgebender Verfahren steht auch nach über 100 Jahren nicht am Ende. Im Bereich der Kernspintomographie etwa werden bald Aufnahmen in Echtzeit möglich sein, so dass die Funktionsdiagnostik künftig eine größere Rolle spielen wird. In der Hirndiagnostik kann beispielsweise die Lage des Seh- oder des Sprachzentrums eines jeden Patienten bestimmt werden – ein enormer Vorteil bei der Tumor-Therapie und OP-Planung.

Der technologische Fortschritt eröffnet immer mehr Möglichkeiten den menschlichen Körper zu durchleuchten und zu analysieren. Auch künftig werden Fachärzte gebraucht, um neue Methoden und Techniken zu überprüfen und praktisch anzuwenden. Die Zukunftsfähigkeit einiger Verfahren wird dabei auf dem Prüfstand stehen. Die konventionelle Röntgendiagnostik etwa hat ihre Bedeutung in vielen Bereichen verloren. Schon 1983 stellte Dr. H. R. Feindt in einem Brief an Fritz Kuhn fest: *»Die ursprüngliche konventionelle Röntgendiagnostik zieht sich bis auf die Skellettdiagnostik und subtile Thoraxdiagnostik zurück …«.* Eine Prognose, die 2000 tatsächlich eingetroffen ist. Möglicherweise werden auch andere bildgebende Verfahren ein ähnliches Schicksal erfahren, denkt man etwa an die Kernspintomographie, die bereits zahlreiche computertomographische Untersuchungsmethoden abgelöst hat. Im Gegenzug werden weitere neue Verfahren entwickelt, mit Radartechnik wurde bereits experimentiert.

So muss und wird eine radiologische Einrichtung wie das Röntgeninstitut Kuhn und Partner zukünftig die Zeichen der Zeit erkennen und sich mit den neuesten Entwicklungen der Radiologie beschäftigen. Es muss dabei ein Gespür behalten, welche Methoden für die Patienten dieser Region gebraucht und von Bedeutung sein werden. Doch welche bildgebenden Verfahren und Methoden sich dabei auch durchsetzen werden, mit ihnen wird weiterhin einiges *»ans Licht gebracht«*, damit den Patienten des Instituts auch zukünftig einer gezielten und bestmöglichen Therapie nichts im Wege steht.

Patienten nähe

Veröffentlichungen und Vorträge aus dem Institut

F. Kuhn,
Neue bildgebende Verfahren der Schilddrüse – Sono- und Szintigraphien,
Ärzteverein Cloppenburg, 1973

F. Kuhn, Prof. Dr. Bär, Dr. Feye,
Krankheiten des Dickdarms,
4. Bad Zwischenahner Fortbildungsgespräche, 1975

F. Kuhn, Prof. Dr. Bär, Dr. Ibbeken,
Dickdarmdiagnostik - Therapie,
Wochenendtagung in Bad Pyrmont, 1976

F. Kuhn,
Nuklearmedizinische und sonographische Diagnostik im Rahmen der Nierenkrankheiten,
Fortbildungskurs für praktische Medizin auf Langeoog, Leitung Prof. Dr. Baethke, 1978

H.-J. Steen,
Nierentumor in der Sonographie,
Nieders. Röntgenkongress Oldenburg, 1982

H.-J. Steen,
Kernspintomographie – Eine neue diagnostische Methode in der Medizin,
Tagung des MTA-Verbandes Bad Zwischenahn, 1984

H.-J. Steen, B. Terwey,
Kernspintomographie – Methode und erste Ergebnisse, Rotary Club Oldenburg, 1984

F. Kuhn, H.-J. Steen, B. Terwey,
Kernspintomographie – eine neue Luxusdiagnostik für Orthopäden?,
5. Jahrestreffen des Interessenverbandes Orthopädischer Gemeinschaftspraxen, Bad Zwischenahn, 1984

R. Guthoff, B. Terwey, D. von Domarus,
MRT of the orbit.,
Internationale Tagung in Lund, 1984

R. Guthoff, B. Terwey, D. von Domarus, J. Hagemann, **Erste Erfahrung mit der Kernspintomographie der Orbita**, Jahrestagung der Ophthalmologischen Gesellschaft Frankfurt, 1984

H.-J. Steen,
Kernspintomographie – Einführung in ein neues bildgebendes Verfahren,
Tagung des MTA-Verbandes in Bremen, 1984

B. Terwey,
Abbildungseigenschaften der Kernspintomographie,
Sitzung der Medizinischen Gesellschaft Oldenburg, 1984

B. Terwey, F. Kuhn,
Kernspintomographie in der Praxis,
Demonstrationsabend der Norddeutschen Röntgengesellschaft im Diagnostischen Strahleninstitut des AK St. Georg, Hamburg, 1984

B. Terwey, Fritz Kuhn,
Indikation zur Kernspintomographie,
Tagung des Ärztevereins Cloppenburg, 1984

B. Terwey,
Der Beitrag verschiedener Schichtebenen und Messsequenzen zur Differentialdiagnose intracerebraler und intraspinaler Prozesse,
Abteilung für Röntgendiagnostik der Universität Göttingen, 1984

B. Terwey, F. Koschorek, H.P. Jensen,
Kernspintomographie des Zervicalkanals,
Röntgenpraxis, 1985

M. Schumacher, W. Baust, B. Terwey,
Unusual combination of cerebral dysplasias,
Neurochirurgia, 1986

B. Terwey, u.a.,
Dickenmessung der Gesichtsweichteile mit Hilfe der Kernspintomographie zum Zwecke der Identifizierung, Archiv für Kriminologie, 1986

B. Terwey, F. Koschorek, H.-P. Jensen,
Ein neues bildgebendes Verfahren in der Diagnostik: Die Kernspintomographie,
Der Kassenarzt, 1986

B. Terwey,
Kernspintomographie der Syringomyelie,
Medizinische Hochschule Hannover, 1987

B. Terwey, H. Doose,
Tuberous Sklerosis: Magnetic Imaging of the Brain, Neuropedriatrics, 1987

H.-J. Steen, B. Terwey, M. Krawinkel,
Magnetic resonance imaging in lissencephaly,
Eur J Pediatr, 1987

H.-J. Steen,
Kernspintomographie – Eine neue Diagnostik,
Ärzteverein Kappeln, 1988

G. Vahldiek, B. Terwey,
Kernspintomographie der Perineuralzyste,
RöFo, 1988

B. Terwey, R. Guthoff, L. Brägelmann,
Die Rolle der Kernspintomographie bei der Diagnose einer monosymptomatischen Neuritis nervi optici, Klin. Mbl. Augenheilk., 1988

F. Kuhn, H.-J. Steen, B. Terwey,
Bildbeispiele in dem Lehrbuch W.J. Huk, G. Gademann, G. Friedmann, MRI of Central Nervosis Diseases, Kernspintomographie des Kopfes, D. Uhlenbrock, 1990

B. Terwey, U. Besinger, M. Schuck, G. Vahldiek, F. Kuhn, M. Kuhn, H.-J. Steen,
MR imaging related to p.m. findings in angiodysgenetic myelomalacia. A case report,
Neurosurg. Rev., 1993

B. Amro,
Diagnostik und Therapie der Hyperthyreose,
2000

Textnachweise

Allgemeines Krankenhaus St. Georg,
Das Krankenhaus heute – 150 Jahre AK St. Georg, 1973

Angerstein, W.,
Lexikon der radiologischen Technik in der Medizin, Stuttgart 1979

Ärzte-Zeitung,
Kernspintomographie gibt neue Hoffnung in der Tumordiagnostik, 11/1985

Ärztliche Praxis,
Kein Durchblick ohne optimierte Programme, Serie Kernspintomographie, 19/1984

Ärztliche Zeitung,
Mit 470 DM pro Untersuchung ist der Markt kaputt, 11/1985

Bayrisches Hauptstaatsarchiv München,
Personalakten von W.C. Röntgen

Brednow, Walter,
Röntgenatlas der Lungenerkrankungen, Berlin-München, 1948

Bundesverband Betreiber Kernspintomographie e.V.,
Bericht über die Jahresversammlung am 15.12.1984 und Briefwechsel

Die Welt,
Querschnittsbilder scheibchenweise, 25.2.1984

Die Welt,
Der Traum vom gläsernen Menschen ist näher gerückt, 29.10. 1984

Der Arzt im Krankenhaus,
Kernspintomographie noch in der Initialphase, 7/1984

Der Deutsche Arzt,
Kernspintomographie auch in der ärztlichen Praxis?, 19/1983

Der Spiegel,
Voll marschieren: Ein neues Großgerät hält Einzug, 32/1984

Deutsche Röntgengesellschaft,
Festschrift zum 50-jährigen Jubiläum der Deutschen Röntgengesellschaft und zum Jubiläumskongreß in München, 16. – 19. Oktober 1955

Deutsches Ärzteblatt,
Kernspintomographie: Erprobung eines neuen Verfahrens, 18/1983

Deutsches Ärzteblatt, E.H. Graul:
Mikroelekronik und Computer revolutionieren die Technik bildgebender Verfahren in der Medizin, 16/1982

Deutsches Ärzteblatt,
Indikation und Leistungsfähigkeit der Computertomographie in der chirurgischen Diagnostik, 39/1983

Deutsches Ärzteblatt,
50 Jahre Deutsches Ärzteblatt im deutschen Ärzteverlag, Beilage zu 21/1999

Frankfurter Allgemeine Zeitung,
Siemens glaubt an die Zukunft der norddeutschen Region, 10.8.1984

Gocht, Hermann,
Handbuch der Röntgen-Lehre, Stuttgart 1921

Goerke, Heinz,
Medizin und Technik – 3.000 Jahre ärztliche Hilfsmittel für Diagnostik und Therapie, München 1988

Grumme, T., Kluge, W., Kretzschar, K., Roesler, A.,
Zerebrale und spinale Computertomographie, Berlin 1998

Institut für Theorie und Geschichte der Medizin,
Illustrierte Geschichte der Medizin, Band 6, Salzburg 1982

Joho, Michael,
»Die überwältigenste Stätte von Nächstenliebe und Wohltätigkeit« – 175 Jahre Allgemeines Krankenhaus St. Georg – eine etwas andere Festschrift, Hamburg 1998

Kassenärztliche Vereinigung,
Richtlinien zur Durchführung der Kernspintomographie, 17.12.1984 und Briefwechsel

Kloss, Gerhard,
Nuklearmedizinische Propädeutik, Marburg/Lahn 1978

Lossau, Norbert,
Röntgen – eine Entdeckung verändert unser Leben, Köln 1995

Medical Tribune,
Kernspintomographie – Bessere Bilder als mit Röntgen-CT, 18/1983

Nordsee-Zeitung,
Erster Kernspintomograph, 11.2.1984

Nordwest-Zeitung,
Über die Dächer, 25.10.1983

Nordwest-Zeitung,
Diagnose mit Magnetfeld – Erster Kernspintomograph in Betrieb, 10.2.1984

Nordwest-Zeitung,
Geehrt, 9.6.1984

Nordwest-Zeitung,
Wie »Vincinette« über Oldenburg tobte, 14.2.1987

Nordwest-Zeitung,
Rund 40 Tonnen mobile Diagnostik, 22.6.1990

Nordwest-Zeitung,
Patienten profitieren von der Kooperation, 6.2.1998

Oldenburger Jahrbuch, Hayen, H.,
Die Knabenmoorleiche aus dem Kayhausener Moor 1922, Bd. 63 (1964)

Oldenburger Wochenblatt,
Bilder aus dem Körper ohne Röntgenstrahlen, 30.10.1983

Pius Hospital,
125 Jahre Pius-Hospital Oldenburg, Festschrift, 1996

Roth, Max; Tornow, Peter,
Medizingeschichte der Stadt Oldenburg, Oldenburg, Isensee 1999

Schering AG,
Schering erinnert an das 1. Treffen Deutscher Radiologen nach dem Krieg in Bevensen 1947, Berlin 1987

Siemens AG,
100 Jahre Röntgen, 100 Jahre Innovation von Siemens, Historienfibel zum Jubiläum 1995

Siemens AG,
Magnete, Spins und Resonanzen – Einführung in die Grundlagen der Kernspintomographie, 1992

Siemens AG,
Bedienungsanleitungen der Geräte: Gammakamera, Somatom, Magnetom, Stabiliplan, Multi-Planigraph

Siemens AG,
Bauplan für Kernspintomograph, Presseinformationen und Briefwechsel 1983 bis 1999

S.S. White Company,
Panorex – Panorama-Röntgengerät Bedienungsanleitung

Staatliches Museum für Naturkunde und Vorgeschichte Oldenburg,
Obduktionsbericht der Moorleiche vom Kayhausermoor 1922

Tornow, P.,
150 Jahre Peter Friedrich Ludwigs-Hospital – Die Geschichte der Städtischen Kliniken Oldenburg seit 1784, 1991

Verein zur Förderung der Radiologie e.V.,
Satzung und Briefwechsel, 1985 - 1999

Wenz, Werner, Beduhn, Dietrich,
Extremitätenarteriographie, Heidelberg 1976

Zimmer, Dieter,
Auferstanden aus Ruinen – von der SBZ zur DDR, Stuttgart 1989

Bildnachweise:

Addicks, Privatarchiv: 23 u
Der Deutsche Arzt 19/1983: 41 u
Deutsche Röntgengesellschaft,
Festschrift zum 50-jährigen Jubiläum 1955: 29 r
Deutsches Ärzteblatt 30/1982: 40
Deutsches Röntgenmuseum: 10 l, 10 r
Die Welt 254/1984: 41 o
Feindt, Privatarchiv: 30 m
Geipel Robert, Titel, 2 o, 2 r, 8, 11 m, 11 r, 11 u, 14, 15, 17 m, 26 r, 34 u, 39 o, 39 r, 46 l, 59, 61 o, 63 o, 66 o, 66 u
Goerke, Heinz, Medizin und Technik, München 1988: 10 m
Hartung, Privatarchiv: 24 r
Kloss, Gerhard, Nuklearmedizinische Propädeutik, Marburg/Lahn 1978: 35 l
Kuhn, Privatarchiv: 2, 16, 17 o, 17 u, 20, 21, 22 l, 22 u, 23 o, 23 m, 24 u, 26 l, 27, 28, 29 o, 29 m, 30 o, 30 u, 31, 32, 33 l, 33 u, 34 o, 34 m, 35 m, 36, 37 m, 38 o, 39 l, 39 m, 39 u, 42 o, 42 m, 42 u, 43, 44, 45, 46 m, 46 r, 47 o, 47 u, 48, 49 m, 49 u, 51 r, 52, 53, 55, 56 o, 56 u, 57 o, 57 m, 58 u, 61 u, 63 u, 65 u, 66 m, 67, 68
Lahm, Privatarchiv: 19 m
Leicht, Hans, Der Blick i. d. Menschen, München 1995: 12 o
Lossau, Norbert, Röntgen – eine Entdeckung verändert unser Leben, Köln 1995: 11 o, 12 m, 25 r
Mensch und Umwelt: 56 m
Netter, Farbatlanten der Medizin,
Stuttgart 1976: 87 o
Niedersächsische Ärztezeitung: 23 o
Nordwest-Zeitung: 49 r, 54 u, 57 u, 58 o
Oldenburger Bürger: 47 m
Oldenburger Wochenblatt 44/1983: 41 m
Pohlenz, Privatarchiv: 6
Poppe, Hanno, Technik der Röntgendiagnostik,
Stuttgart 1961: 12 l, 12 r
Reimann, Privatarchiv: 22 r
Röntgeninstiut Kuhn und Partner: Titel, 13, 18, 19 o, 19 u, 24 l, 33 o, 33 m, 35 o, 35 u, 37 o, 37 u, 38 m, 38 u, 50, 51 l, 51 m, 52, 64 o, 64 r, 65 l, 65 r, 69, 70-74, 75 l, 75 m, 75 u, 76-86, 87 m, 87 u, 88-97, Rücktitel
Rote Bazille 6/85: 49 o
Siemens: 25 m, 25 u, 26 o, 42 l, 60 l, 60 r, 64 l, 75 r
Stamsen, E.: 1 l
Weser Kurier: 55 r
ZDF: 54 l

Impressum

Herausgeber:
Idee, Recherche, Zusammenstellung
Dr.med. Fritz Kuhn, Gottorpstr. 3, 26122 Oldenburg

Zum fünfzigsten Jubiläum des Röntgeninstituts Oldenburg, 2000

Beratung, Konzeption, Text der Erstauflage:
Sabine Molitor, Oldenburg

Fotografie:
Werbefotografie Wöltje,
Robert Geipel, Oldenburg

Gestaltung der Buch-Erstausgabe:
mensch und umwelt, Oldenburg

Druck der Buch-Erstausgabe:
Friedrich Schmücker GmbH, Löningen

Konzeption e-book und Überarbeitung:
bluemoons werbe- und webkonzepte, Oldenburg

Erscheinungsdatum der Buch-Erstauflage: 2000

2. überarbeitete Auflage, November 2007